ΦΥΣΙΟ ΚΑΤΑΓΜΑΤΑ

Συστηματική προσέγγιση

- Σε όλες τις περιπτώσεις προηγούνται η αξιολόγηση του ασθενούς, η σταθερότητα της καταστάσεώς του και η άνεσή του
- Ακτινογραφίες γίνονται:
  - Όπου πονά
    - (α/α ΠΧΚ δεν είναι το ίδιο με α/α άκρας χειρός)

  Το λιγότερο 2 λήψεις ορθογωνιακές
- Μακρά οστά να συμπεριλαμβάνονται και οι δύο αρθρώσεις

- Αξονική τομογραφία
  - Εξέταση επιλογής σε πολυτραυματίες
  - Πολύ περισσότερες πληροφορίες από α/α
  - Δυνατότητες επεξεργασίας, ανασύνθεσης
  - Διάρκεια λίγων λεπτών για όλο το σώμα
- Μαγνητική τομογραφία
  - Εξαιρετικές πληροφορίες μαλακών μορίων και οστών
  - Μακρός χρόνος με μικρή περιοχή κάλυψης
  - Μπορεί να απαγορεύεται η είσοδος του ασθενούς στο μαγνήτη

Συστηματική προσέγγιση

The ABC's of Bones

Τα ΑΒΓ των οστών

- A = ανατομία
- B = bone mineralization (οστική πυκνότητα)
- C = cartilage (χόνδρος)
- S = soft tissues (μαλακά μόρια)

Κάταγμα

Ορισμός:

- Πλήρης ή ατελής διακοπή της συνέχειας οστού ή χόνδρου

Κάταγμα – (Περιγραφή)

- Έκταση
- Σχέση οστικών τμημάτων
- Θέση
- Υφή του οστού
- Σχέση με το δέρμα

Έκταση κατάγματος

- Πλήρες
- Ατελές
- Συντριπτικό

Πλήρη κατάγματα

- Πορεία της γραμμής του κατάγματος

Γραμμή κατάγματος

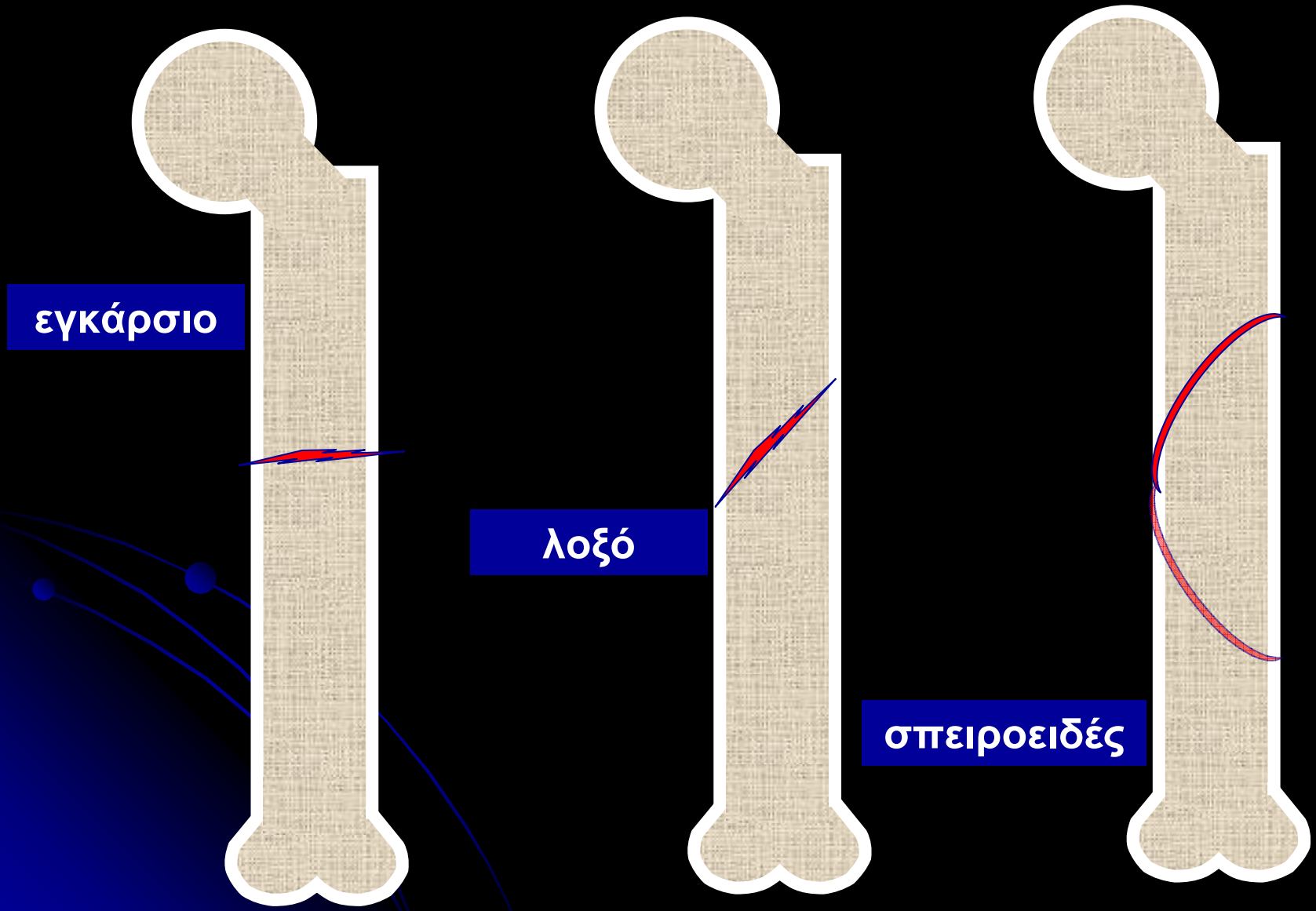

λοξό

σπειροειδές

Ατελή κατάγματα

Μία πλευρά του φλοιού - παιδιά

- Χλωρού ξύλου - Greenstick
  - κάταγμα στην κυρτή πλευρά
- Torus - buckle
- Bowing fracture
  - # κάταγμα στην κοίλη πλευρά

Ατελή κατάγματα

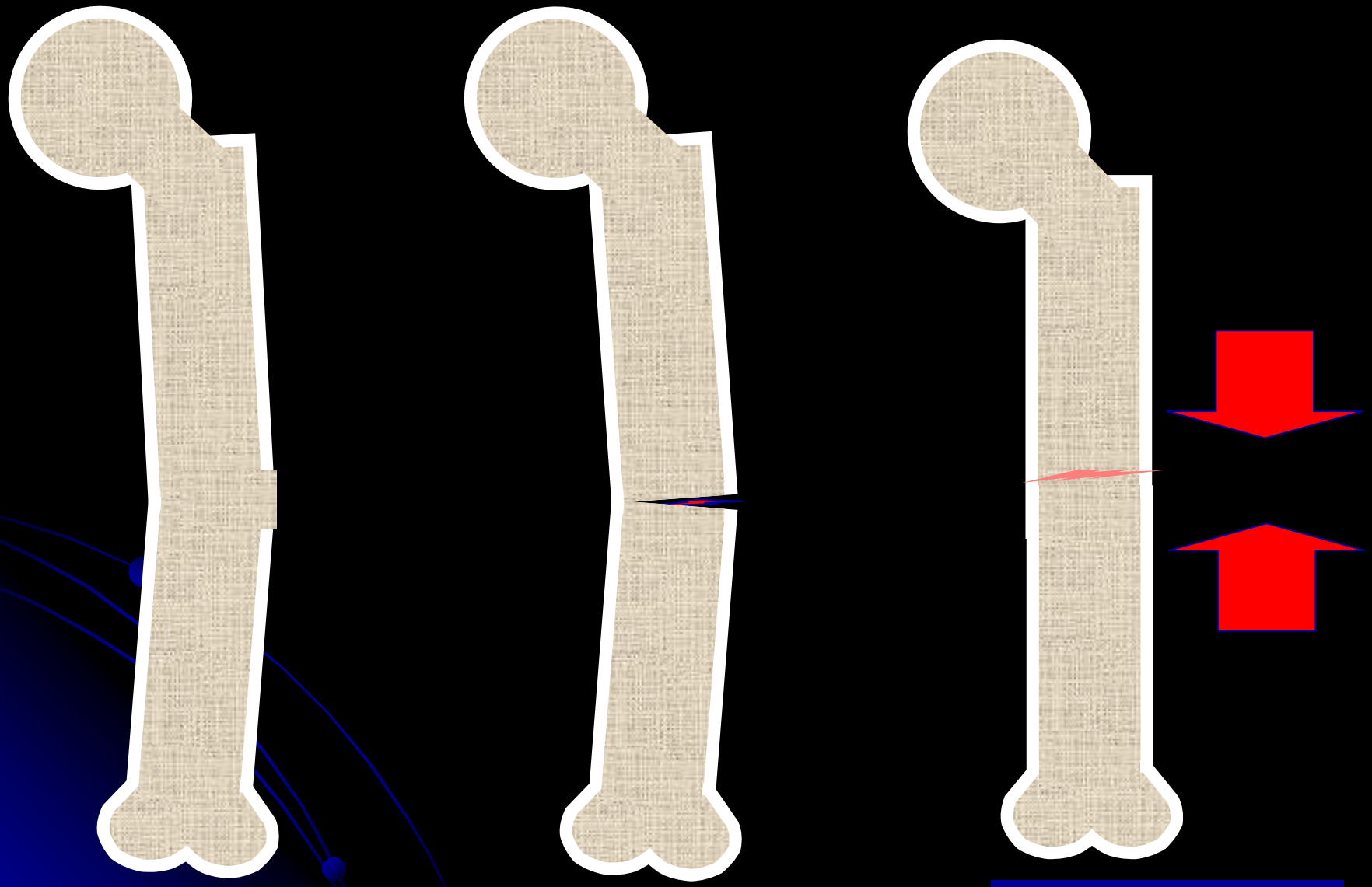

γωνίωση

Χλωρού ξύλου

εμπιεστικό

- Εμπιεστικό
  - Torus
  - Buckle

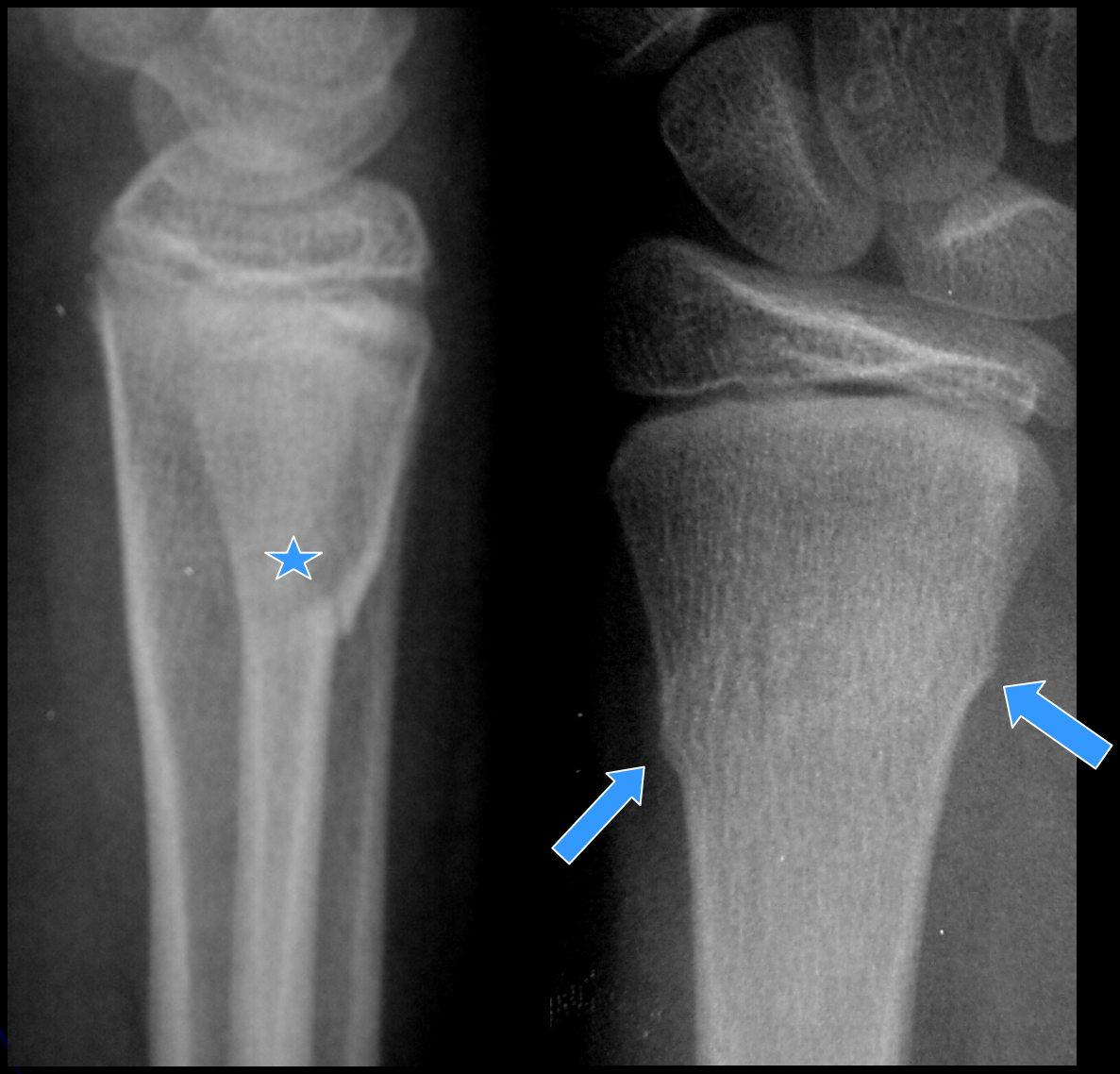

Συντριπτικά κατάγματα

- Άνω των 2 οστικών τμημάτων
  - Σαν πεταλούδα
  - Τμηματικό
  - Θρυμματιστικό

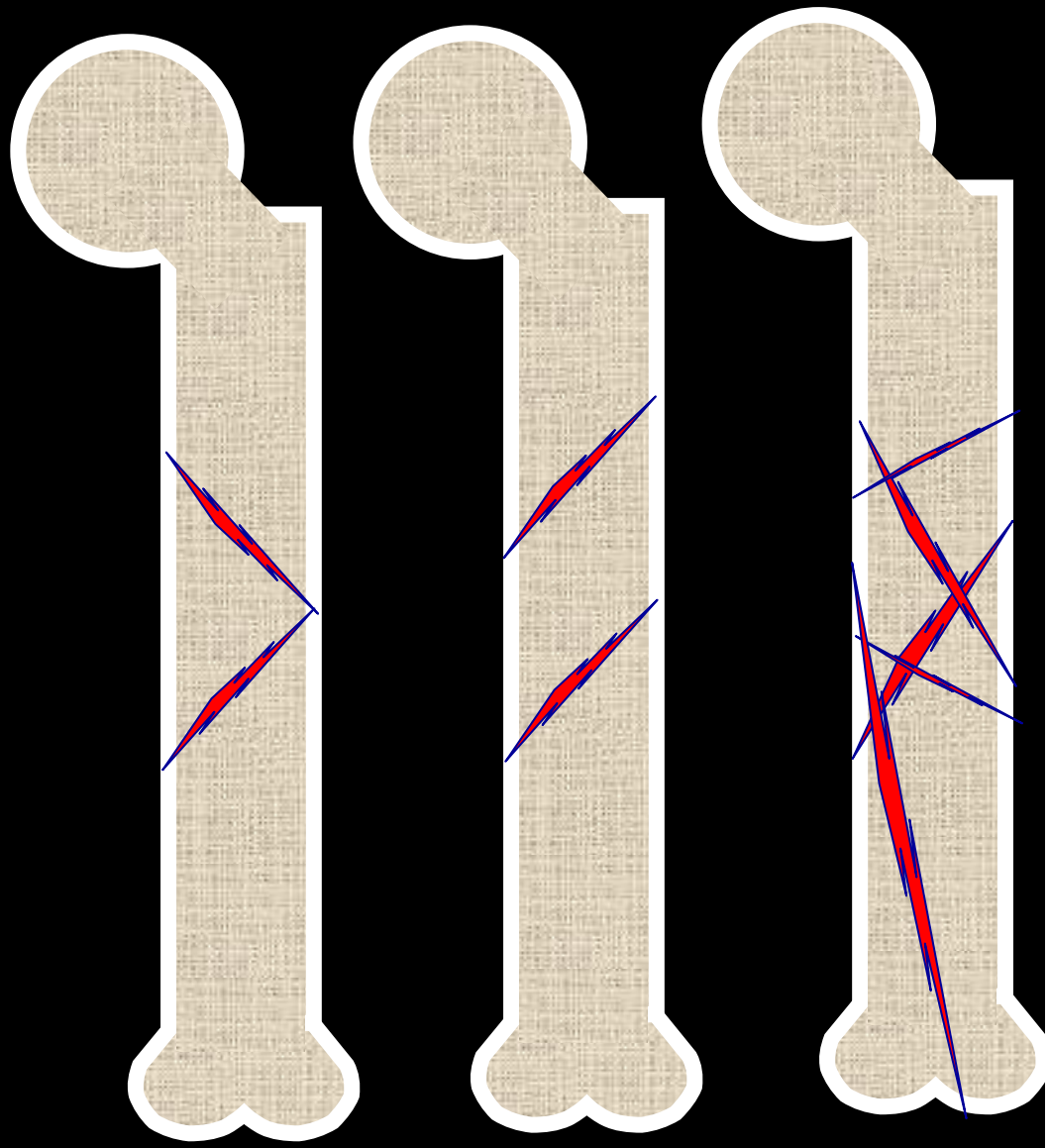

Σχέση οστικών τμημάτων

- Διάσταση
- Ενσφήνωση
- Διάταξη - Μετατόπιση

Σχέση οστικών τμημάτων

- Διάσταση
  - Διάσταση προκαλείται από: έλξη τενόντων / συνδέσμων, παρεμβολή μαλακών μορίων, ορθοπεδική έλξη
  - Αποκόλληση κατάφυσης τένοντα ή συνδέσμου με απόσπαση τμήματος οστού



- Ενσφήνωση
  - συνήθως σε σπογγώδες οστό (μαλακό οστό σε μαλακό οστό)
- Εμπίεση
  - Σκληρή επιφάνεια σε μαλακότερο οστό
  - Φλοιός συναντά σπογγώδες οστό
- Συμπίεση
  - Έντονη κάμψη συνθλίβει οστικές δοκίδες
  - Τριγωνική παραμόρφωση σπονδύλου
  - Κατακόρυφη φόρτιση

SPECIAL FEATURES

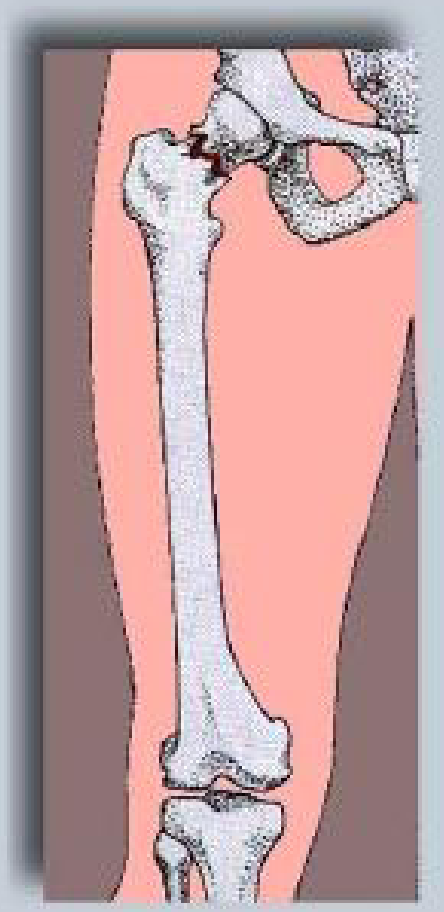

impaction

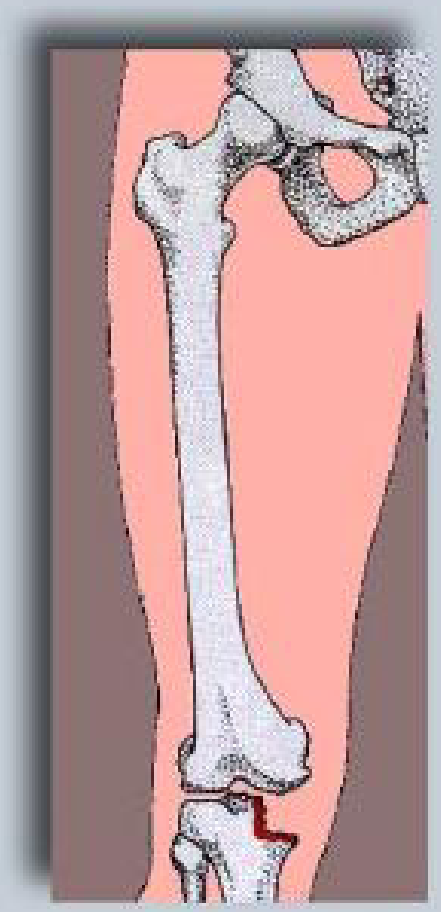

depression

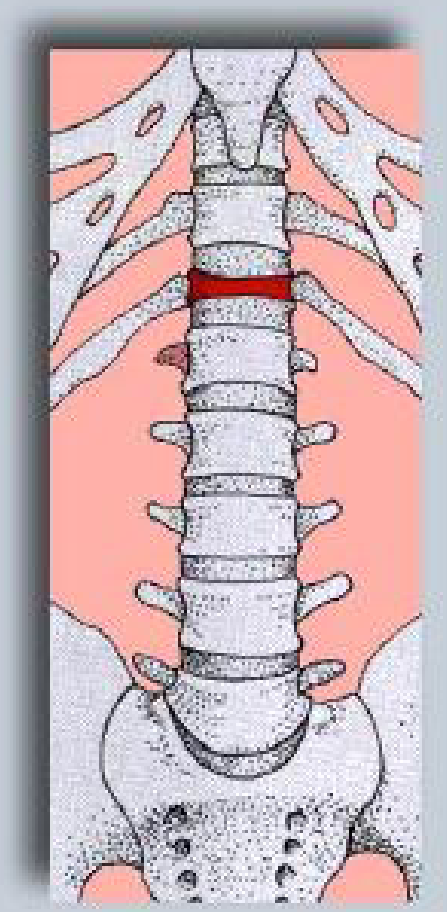

compression

©Greenspan 1992 www.ucsf.edu

Presentation material for educational purposes only. All rights reserved. © 1999 URMC Radiology.

Ενσφηνωμένο κάταγμα αυχένα του μηριαίου

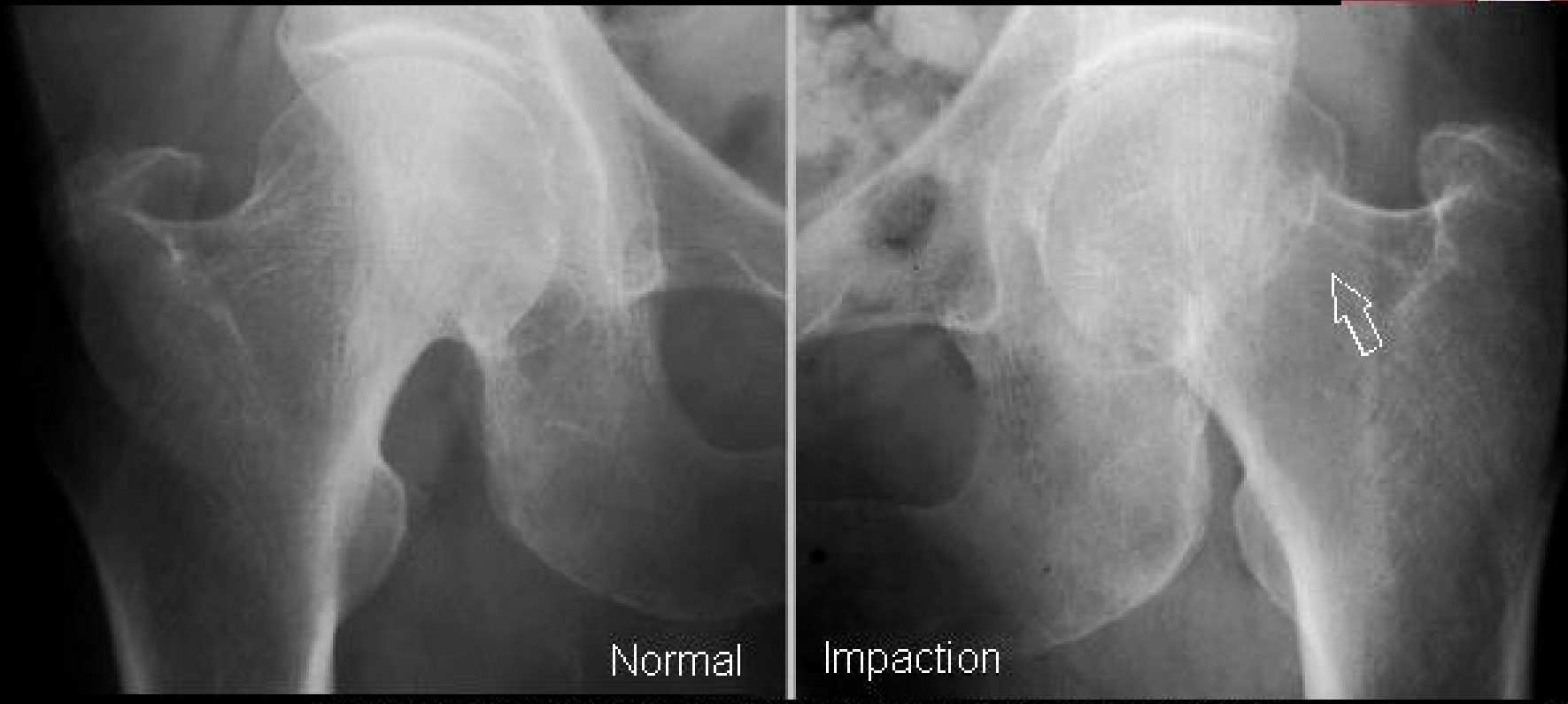

Presentation material for educational purposes only. All rights reserved. © 1999 URMC Radiology.

Εμπιεστικό κάταγμα αρθρικής επιφάνειας της κνήμης

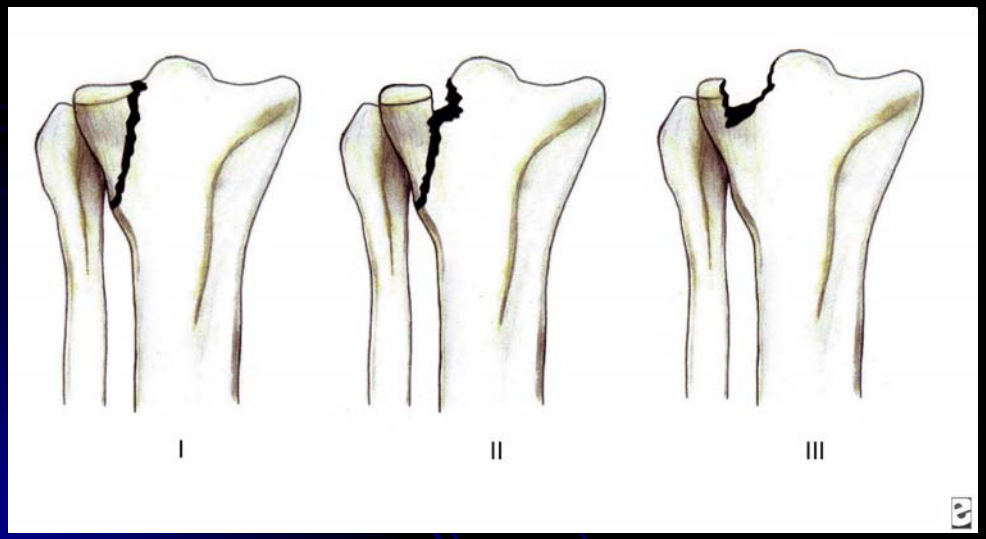

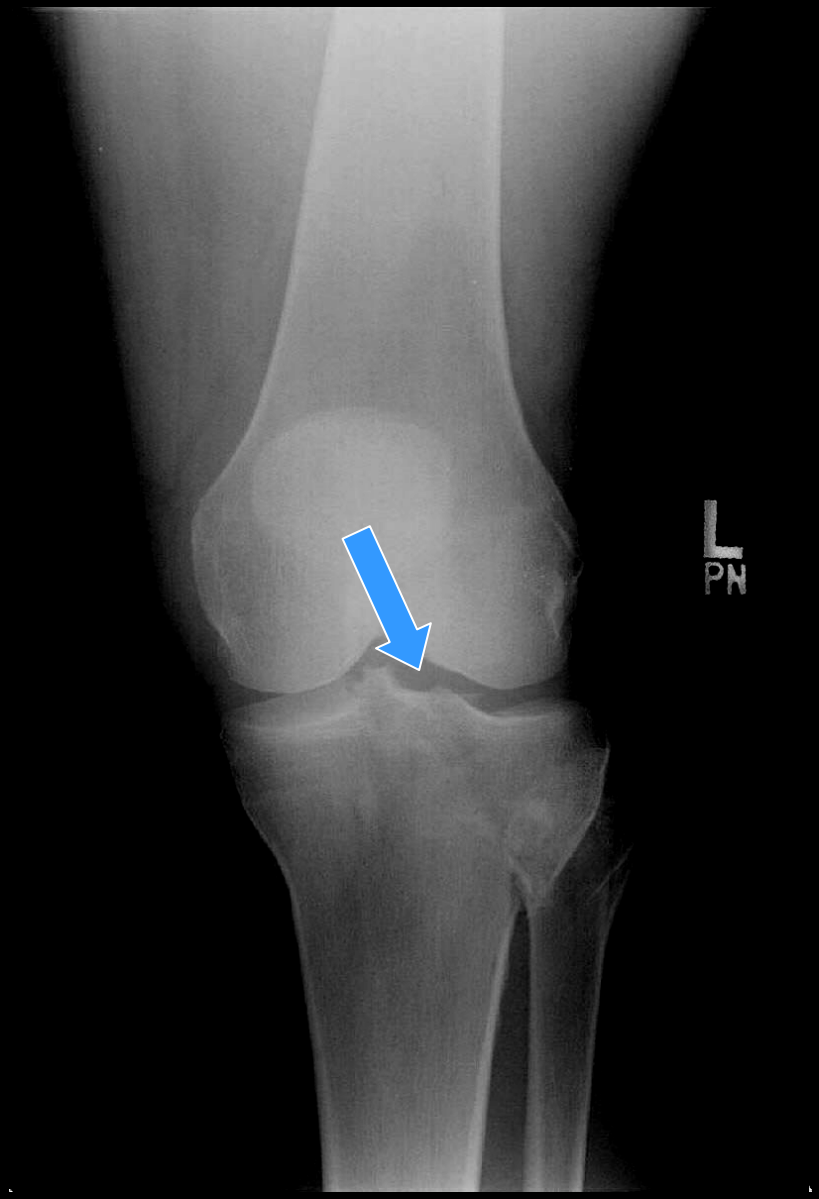

http://emedicine.medscape.com/article/396920-overview

Συμπιεστικό κάταγμα σπονδύλου

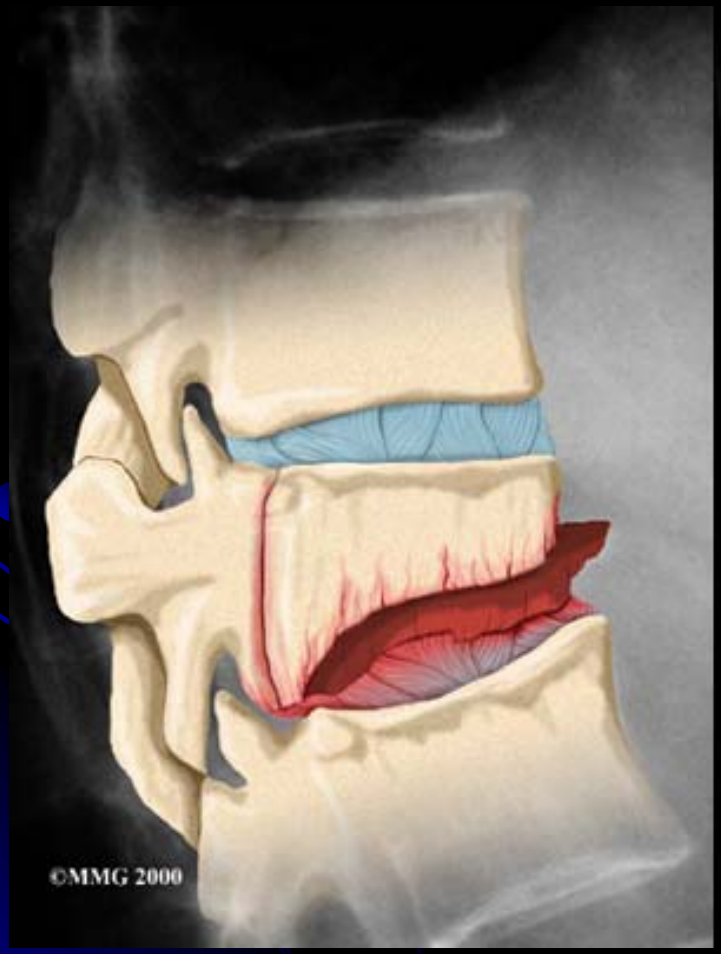

Διάταξη - Μετατόπιση

- Περιγραφή σε σχέση με τη φυσιολογική διάταξη
- Θεωρούμε ότι το εγγύς τμήμα είναι σε φυσιολογική θέση
- Περιγραφή θέσης του περιφερικού τμήματος σε σχέση με το εγγύς (χρήση του πλάτους της διάφυσης ως αναφοράς)
- Πρόσθια, οπίσθια, έσω, έξω μετατόπιση
- Στροφή – περί τον επιμήκη άξονα
- Γωνίωση – σχέση επιμήκων αξόνων

- Μετατόπιση
  - Σημαντική η λήψη σε 2 γωνίες

Πλάγια

Πρόσθια ΠΧΚ

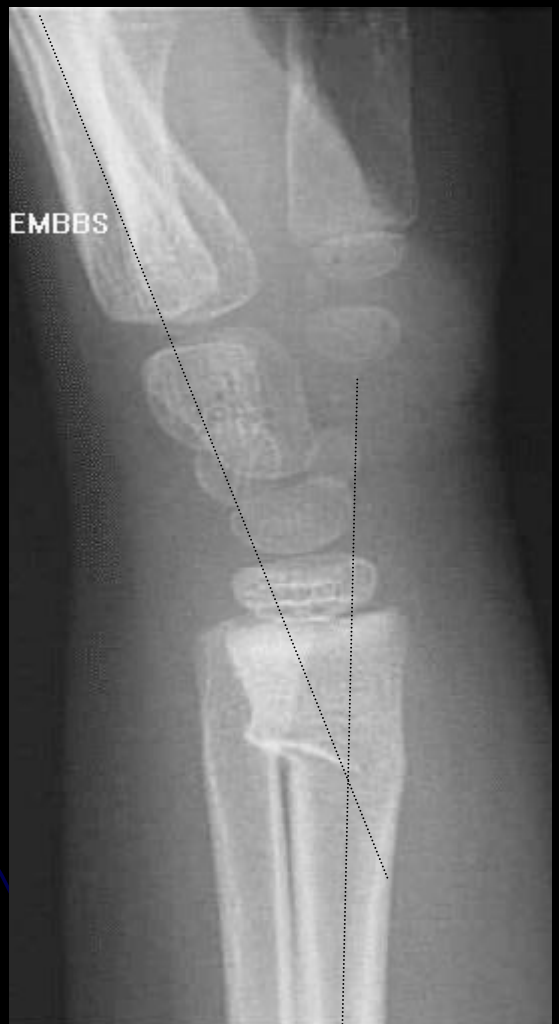



Διάταξη

Γωνίωση

- Εγγύς τμήμα θεωρείται φυσιολογικό
- Περιγράφεται από την κατεύθυνση της κορυφής της γωνίας
- Είναι ανεξάρτητη της θέσης ή
- περιγράφει την κατεύθυνση του περιφερικού τμήματος



Διάταξη

- Στροφή



Θέση

- Διάφυση / 3
- Μετάφυση
- Σχέση με την επίφυση
  - Ενδαρθρικά
    - Ακριβής ανάταξη είναι σημαντική για περιορισμό του ενδεχόμενου πρώιμης εκφυλιστικής αρθροπάθειας
  - Salter Harris κατάταξη
    - Φτωχότερο αποτέλεσμα όπως αυξάνεται ο αριθμός S-H κατάταξης
    - S-H τύπος-II πιο συνηθισμένο

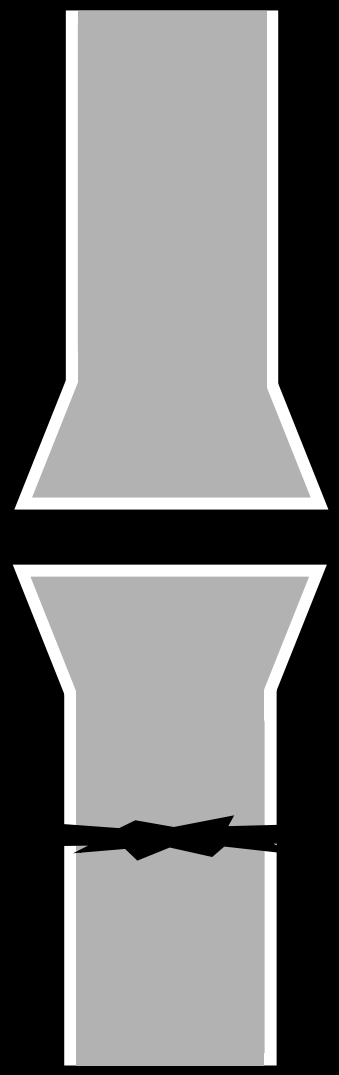

Εξω αρθρικό

Κατάγματα σε παιδιά

- Ανώριμος σκελετός

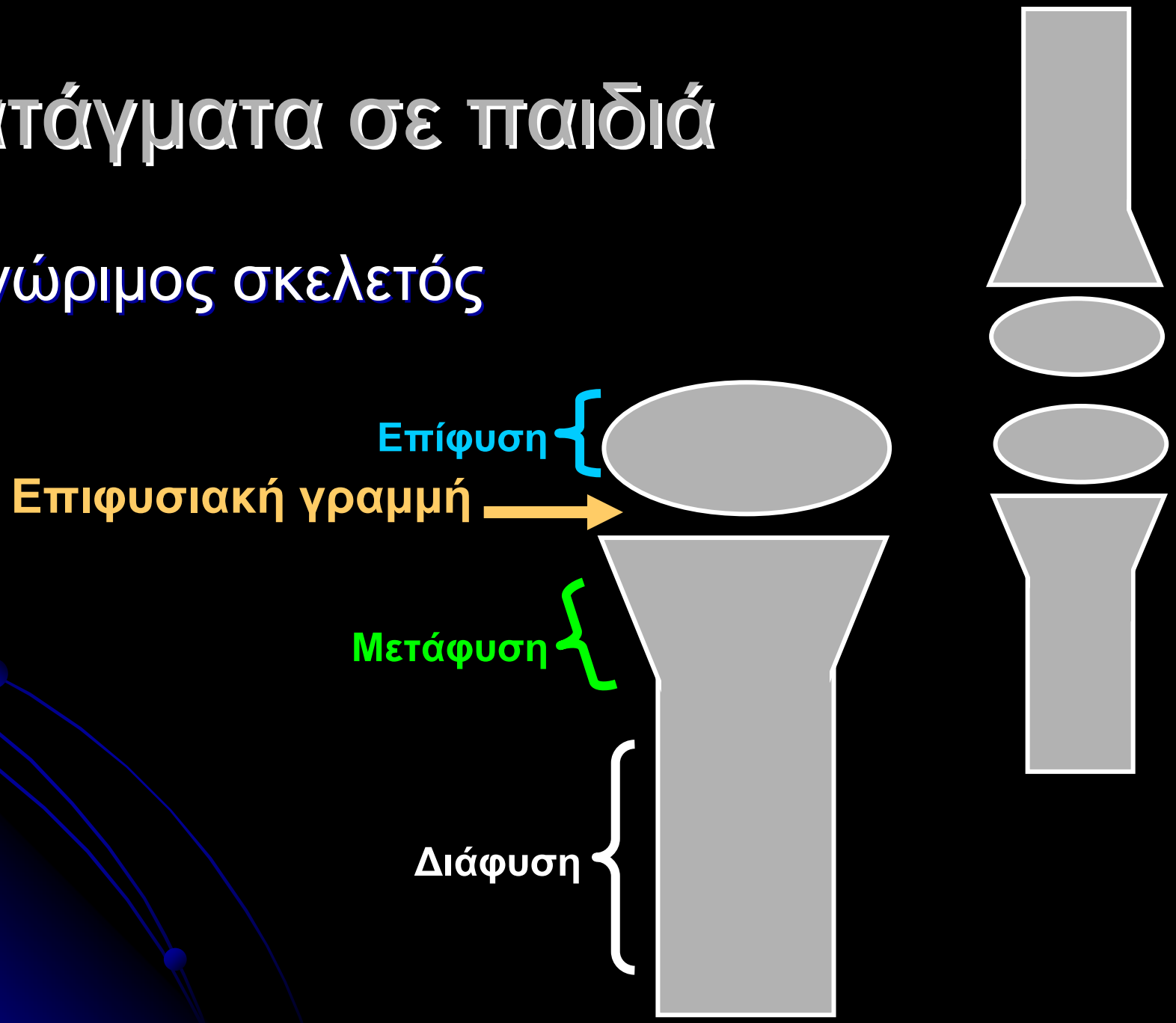

- Κατάταξη κατά Salter – Harris
  - Σε όλες τις περιπτώσεις συμμετέχει η επιφυσιακή γραμμή



Salter - Harris

ΤΥΠΟΣ – Ι

Μόνο η επιφυσιακή γραμμή

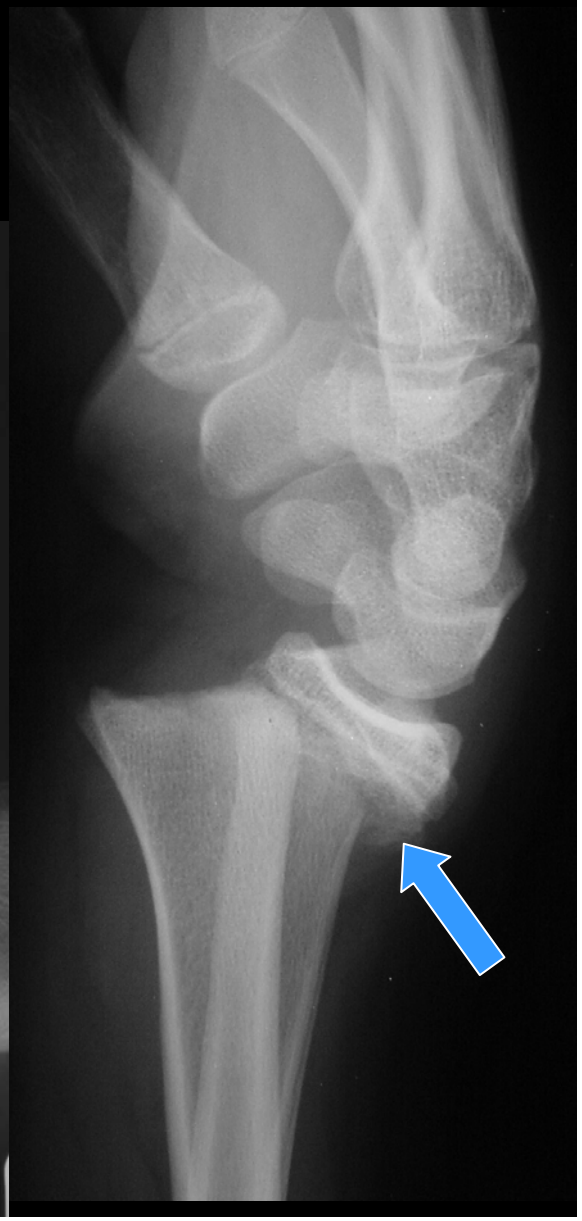

Salter - Harris

ΤΥΠΟΣ – ΙΙ

Επιφυσιακή γραμμή

&

Μετάφυση

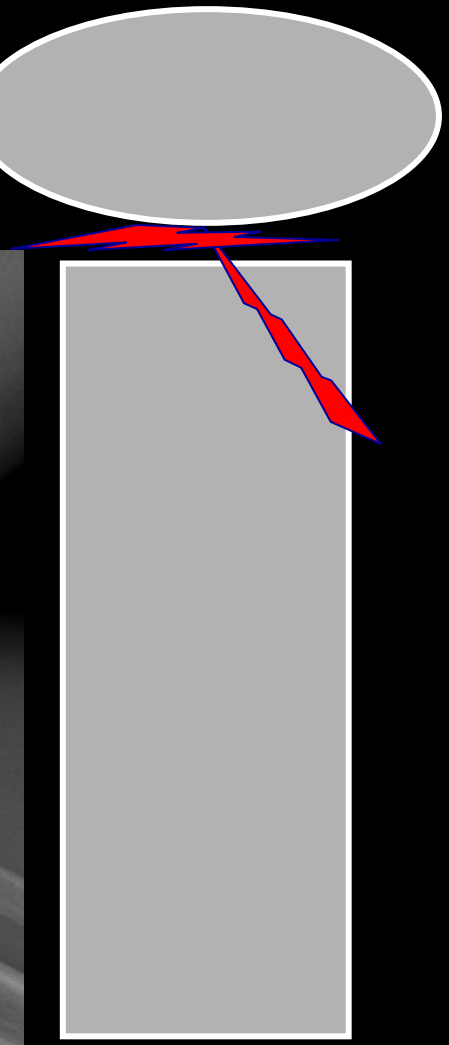

Salter - Harris

ΤΥΠΟΣ – III

Επιφυσιακή γραμμή

&

Επίφυση

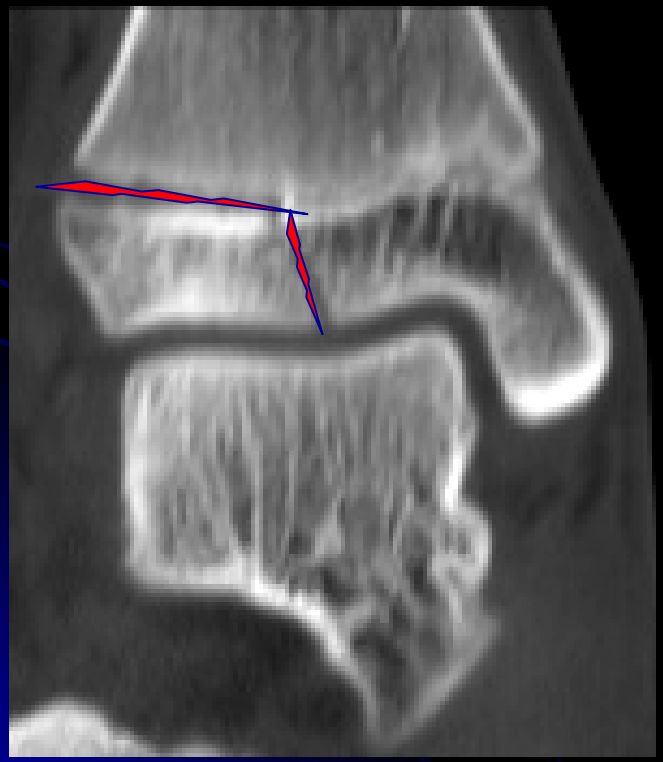

CT

α/α ΠΔΚ

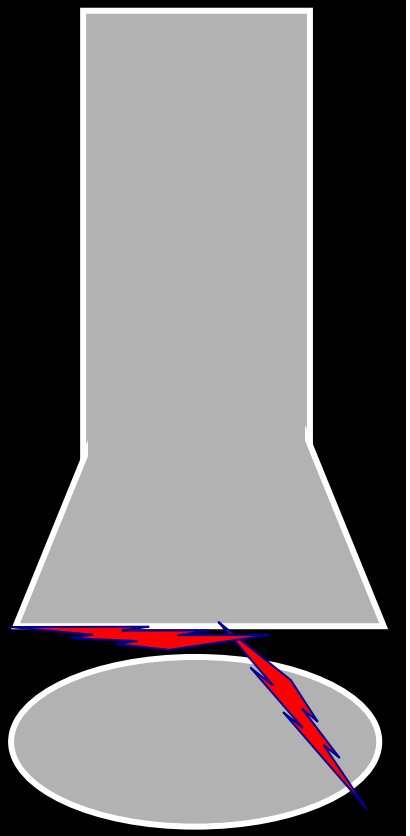

Salter - Harris

ΤΥΠΟΣ – III

Επιφυσιακή γραμμή & Επίφυση & Μετάφυση

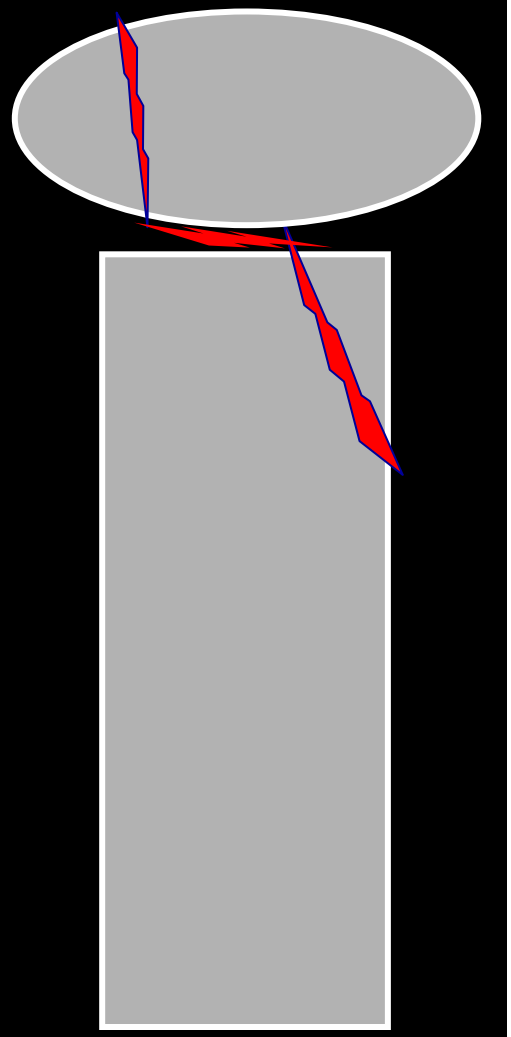

Salter - Harris

ΤΥΠΟΣ – III

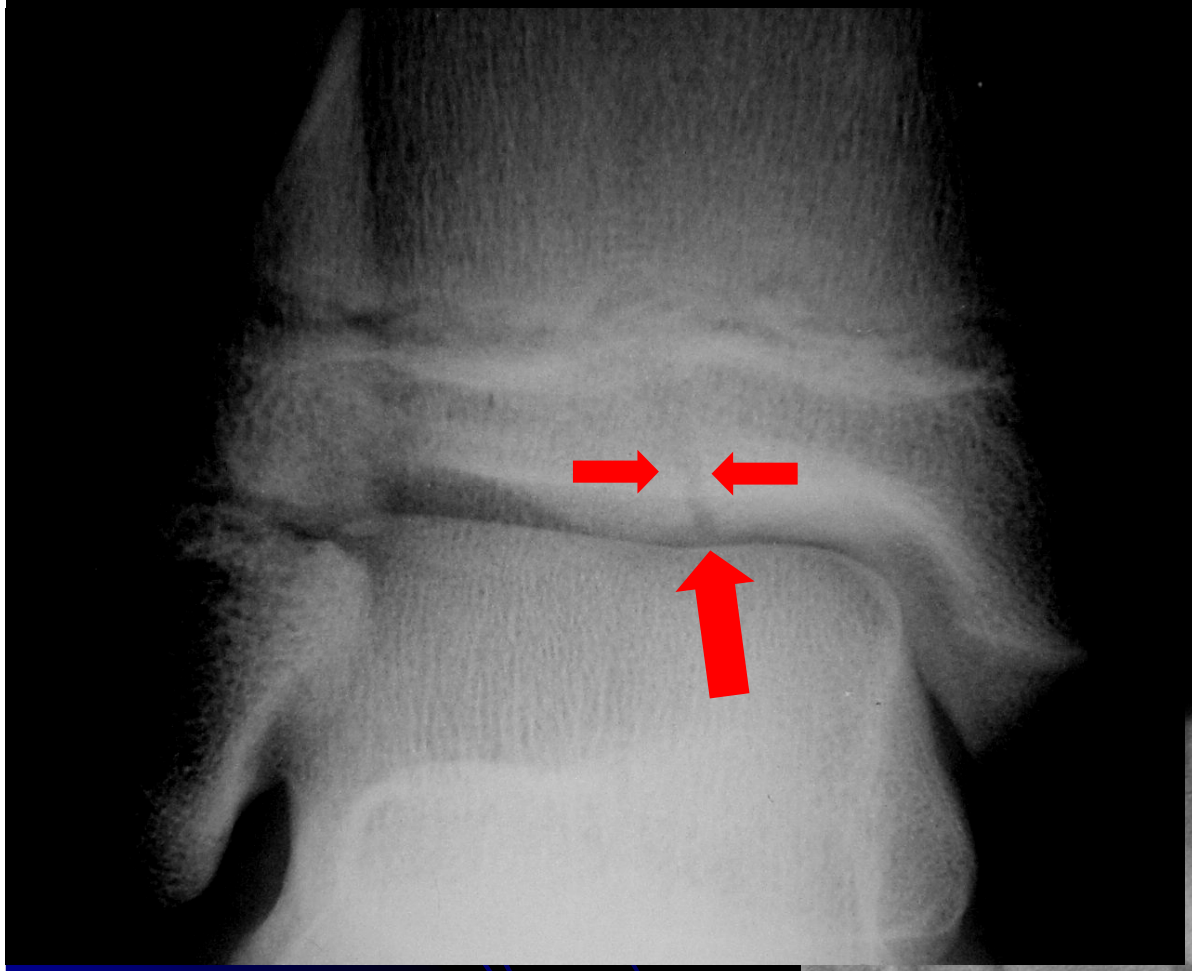

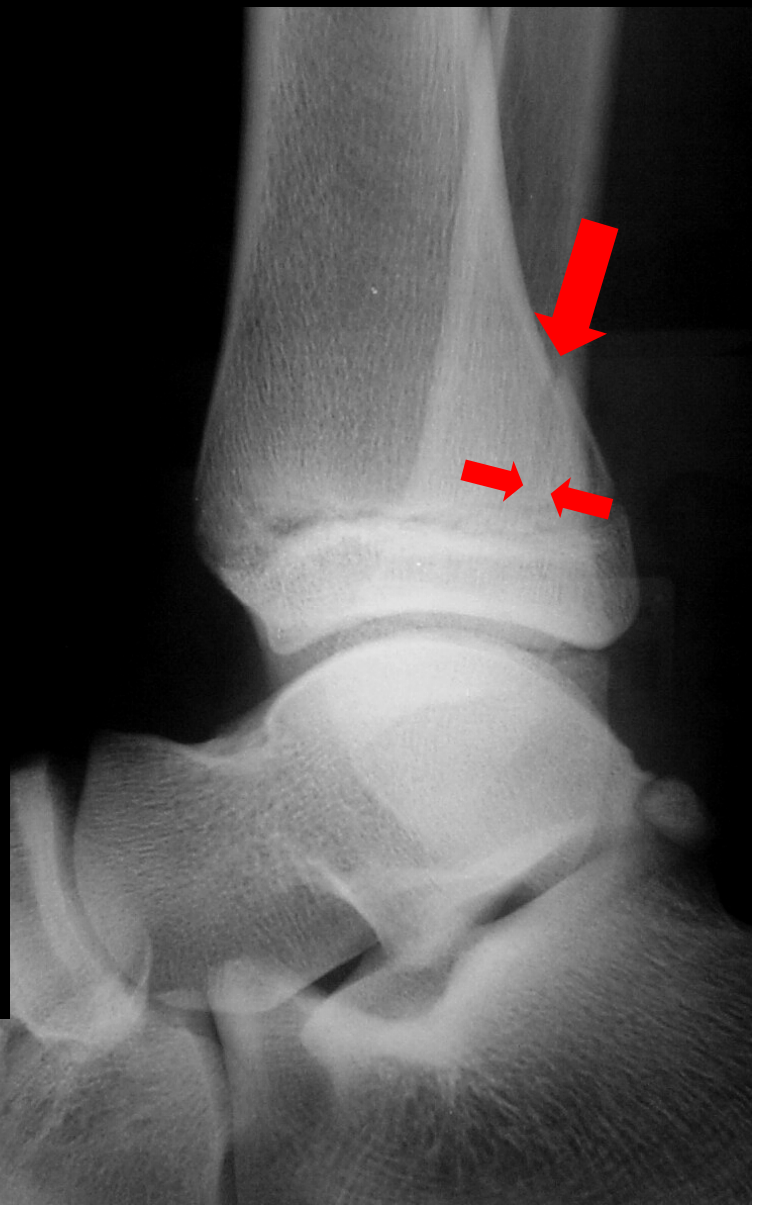

Salter – Harris ΤΥΠΟΣ – III

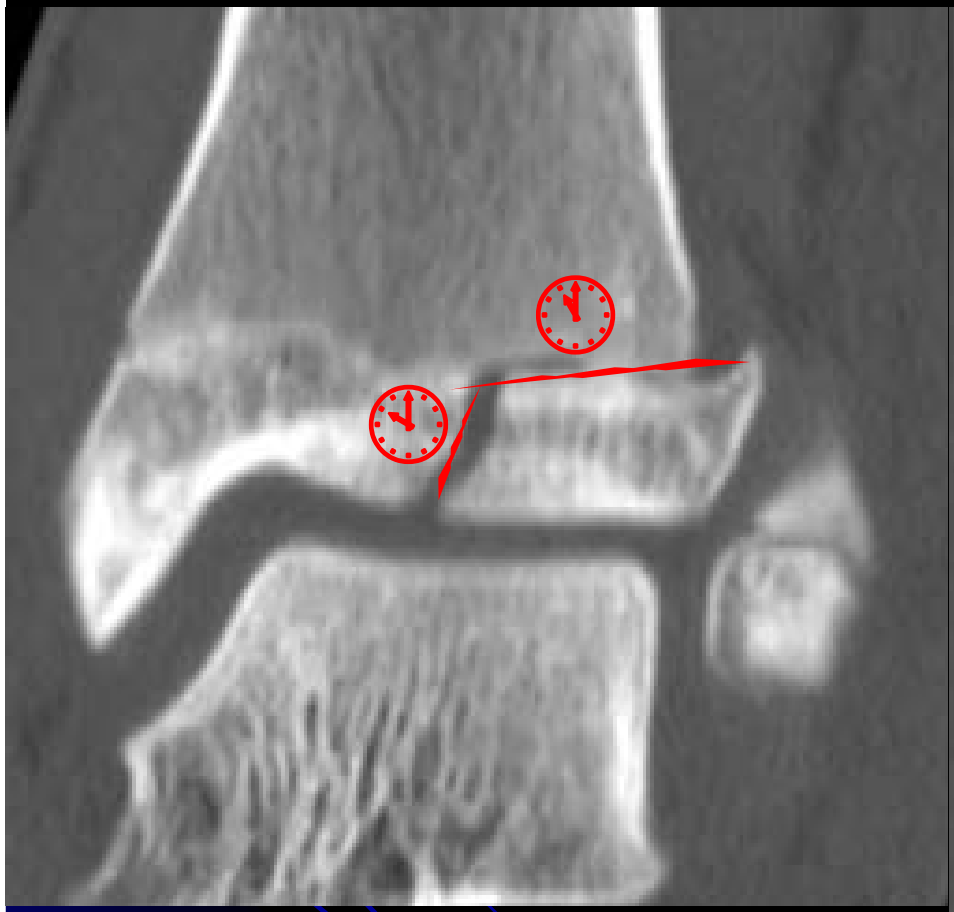

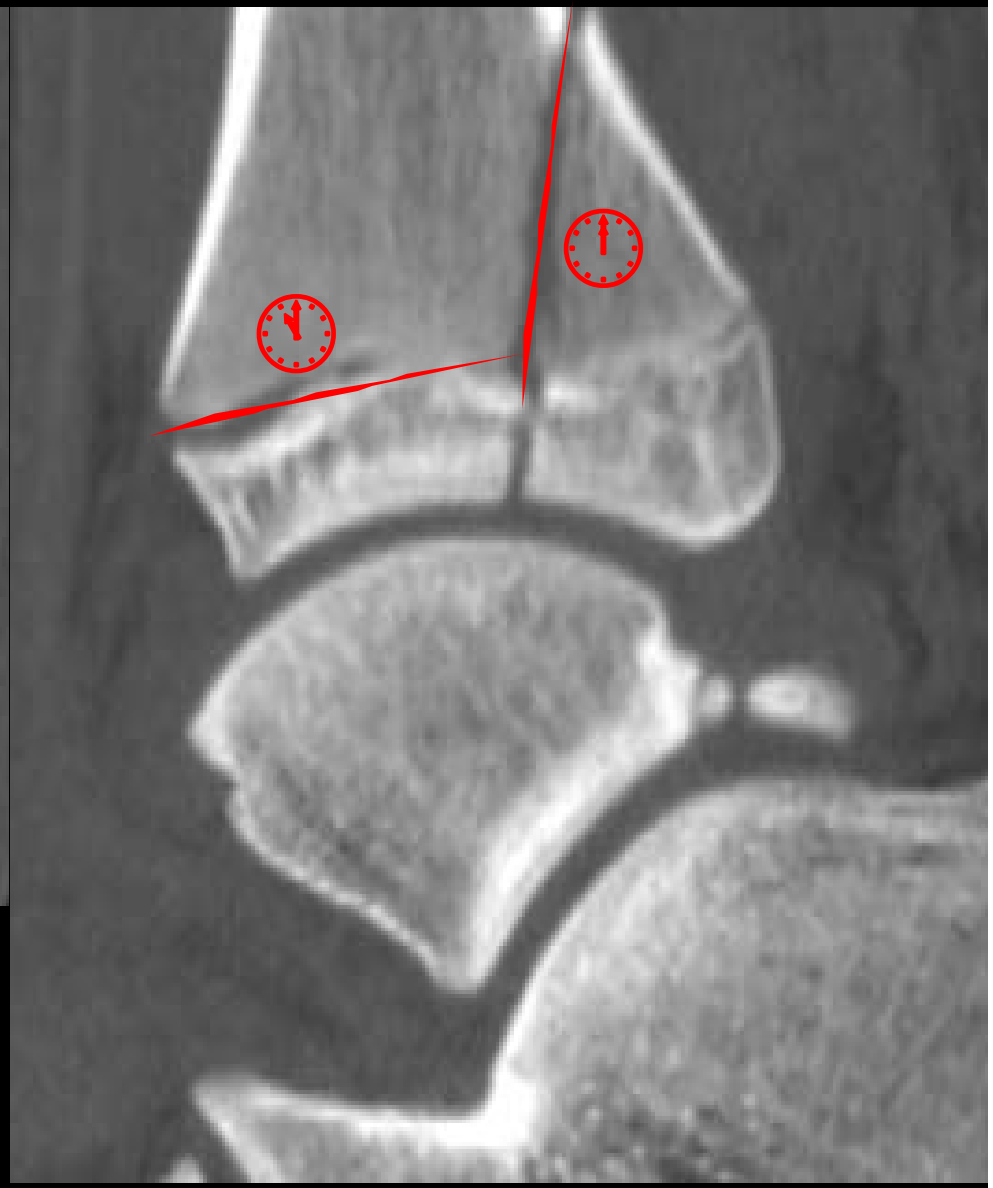

Αξονική τομογραφία

Ποδοκνημικής άρθρωσης

Salter – Harris

ΤΥΠΟΣ – IV

Συμπίεση επιφυσιακού δίσκου

α/α ΠΧΚ

πηχειοκαρπικής

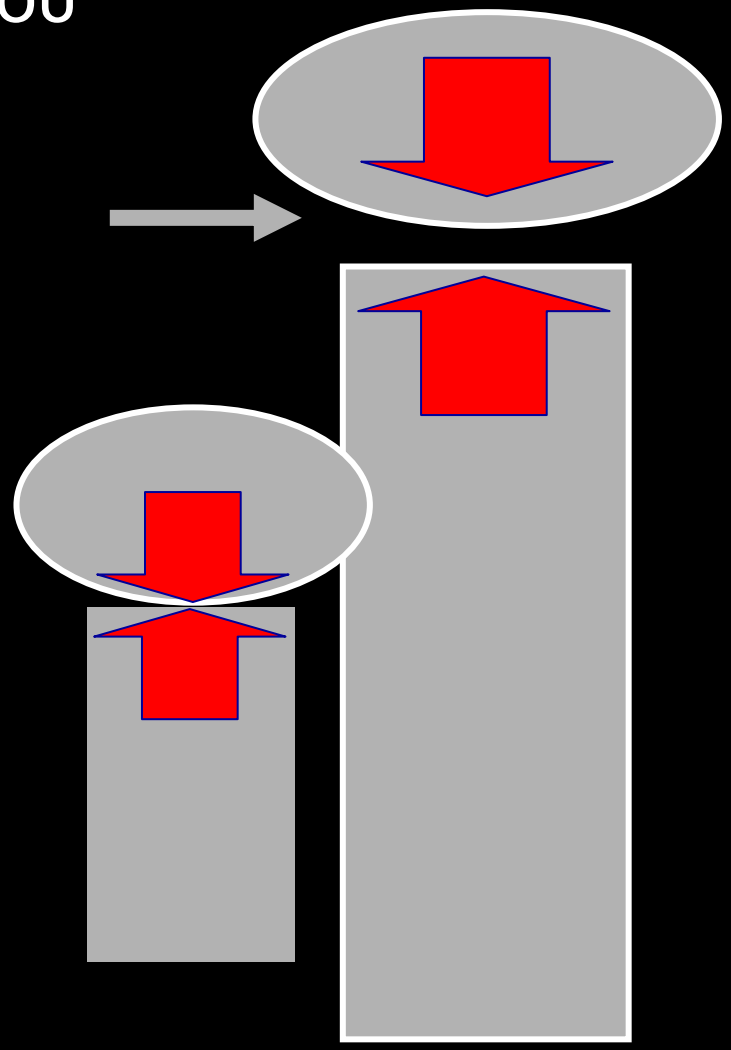

Υφή του υποκείμενου οστού

- Παθολογικό κάταγμα
- Κάταγμα κόπωσης Stress (fatigue) Fx

Δομή του υποκείμενου οστού

Παθολογικό κάταγμα

- Επί παθολογικού οστού
  - Καλόηθες ή κακόηθες νόσημα
- Συχνά ελάχιστο τραύμα

Κάταγμα σε μετάσταση στο βραχιόνιο

- Κάταγμα σε καλοήθη όγκο

www.learningradiology.com/archives2007

Δομή του υποκείμενου οστού

Κάταγμα κόπωσης

- Υπερβολικό, επαναλαμβανόμενο stress > από τη δυνατότητα επούλωσης
- Υποκείμενο οστό φυσιολογικό
- MR και ισότοπα πιο ευαίσθητα σε αρχικές φάσεις

- Μαγνητική τομογραφία
- Κάταγμα κόπωσης πτέρνας

Σχέση με το Δέρμα

- Ανοικτά - Χειρουργικός καθαρισμός
  - Όλα τα # που χρειάζονται χειρουργική σταθεροποίηση μετατρέπονται σε ανοικτά
  - X-ray: αέρας στα μαλακά μόρια ή οστική παρασχίδα δια του δέρματος
- Κλειστά

- Κλειστό κάταγμα

- Ανοικτό κάταγμα - εξάρθρημα

Ανατομική Θέση κατάγματος

Περιγραφή ανάλογα με την ανατομική θέση, πχ.

- διαυχενικό
- διατροχαντήριο
- tibial plateau
- Μηριαίου κονδύλου
- ανατομικού αυχένα του βραχιονίου

Δακτύλιοι

- Οφθαλμικός κόγχος
- Παραρρίνιοι κόλποι
- σπόνδυλος
- Κερκίδα / ωλένη
- Κνήμη / περόνη
- πύελος
- Θυροειδές τρήμα

ΔΙΑΔΙΑΚΑΣΙΑ ΠΩΡΩΣΗΣ

Πώρος

- Νέο οστό γύρω και μέσα στη θέση του κατάγματος

Αρχικό στάδιο πώρωσης

- Αρχικό στάδιο κρατά για 3 εβδομάδες

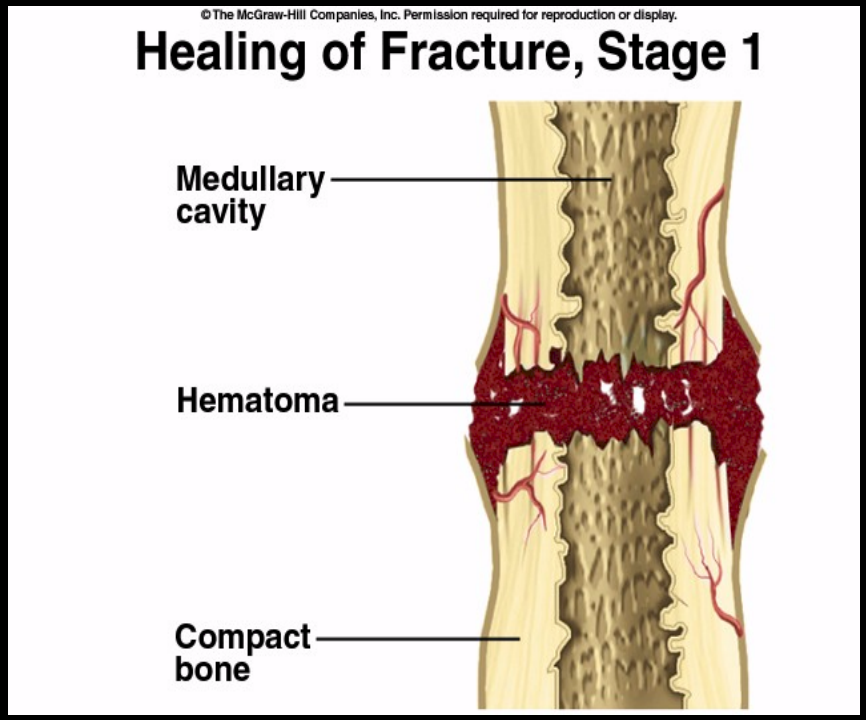

Αρχική φάση

- Οίδημα και αιμάτωμα
  - δημιουργείται στη μυελική κοιλότητα και τους γύρω ιστους στις πρώτες 48-72 ώρες
- Φλεγμονώδης αντίδραση
  - Νεκρωμένοι ιστοί
    - Φλεγμονώδης αντίδραση με αγγειοδιαστολή εξίδρωση / οίδημα κύτταρα φλεγμονής
  - Μέγιστη στις 3 εβδομάδες
  - Ασαφοποίηση των ορίων του κατάγματος

Πώρωση – μαλακός πώρος

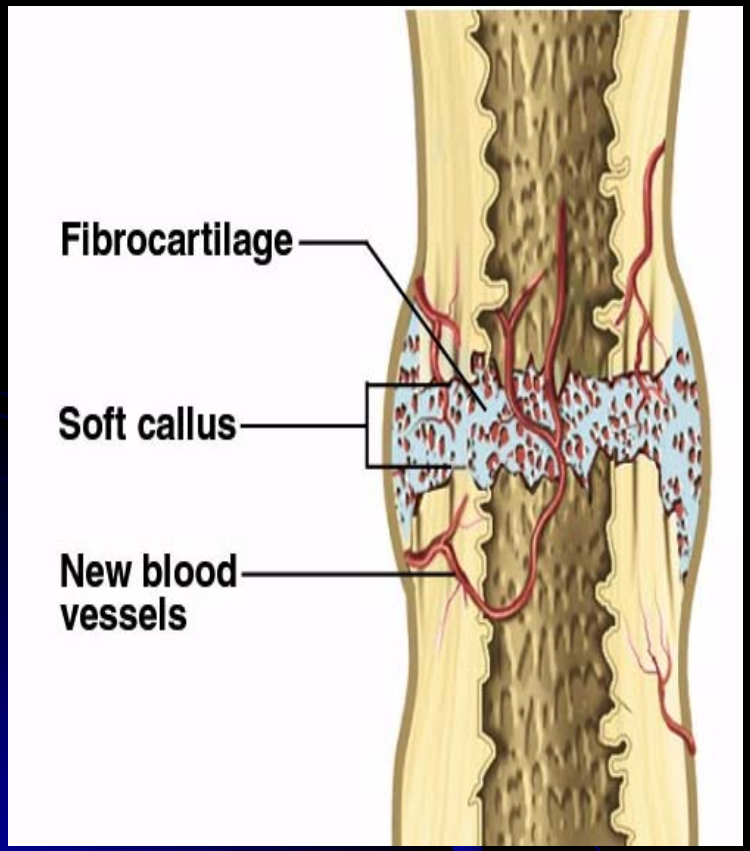

- Περιόστεο και ενδόστεο εναποθέτουν Ca++ και νέο οστεοειδές

<u>μαλακός πώρος</u>

(Μη οργανωμένο πλέγμα οστού)

- Αυξημένη πυκνότητα των ορίων του κατάγματος
- 6-11 εβδομάδες
- Ινοβλάστες εναποθέτουν κολλαγόνο στον κοκκιωματώδη ιστό

Πώρωση – σκληρός πώρος

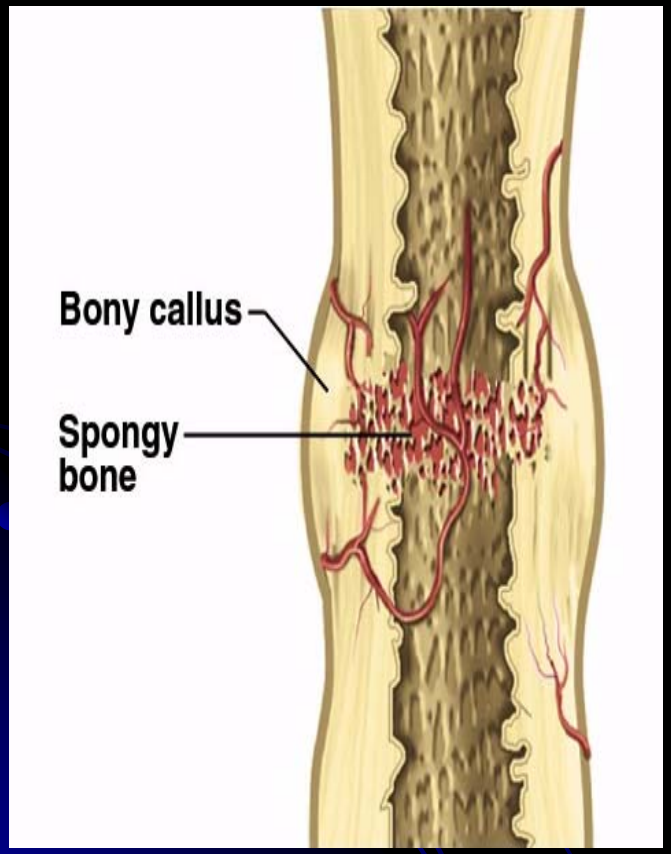

- Σκληρός πώρος – βαθμιαία σύνδεση νηματίων οστού στο αρχικό οστεοειδές (λειτουργεί σαν παροδικός νάρθηκας)
- Γεφύρωση της γραμής του κατάγματος μέχρι 10 εβδομάδες
- Εαν δεν υπάρξει σωστή ακινητοποίηση τότε δημιουργείται χόνδρος και όχι οστό

Ανασχηματισμός - remodelling

REMODELING

- Δημιουργία πώρου κατά μήκος των γραμμών φόρτισης που μοιάζουν με την φυσιολογική εικόνα του οστού

- Συμβαίνει με σωστή ακινητοποίηση
- Αναπροσαρμογή σχήματος
- 3μήνες – 2 χρόνια

Παθολογία της πώρωσης

Καθυστέρηση συνένωσης

- Αδυναμία συνένωσης στον αναμενόμενο χρόνο αποκατάσταση μετά απομάκρυνση αιτίου

Μη συνένωση

- Διακοπή της διαδικασίας συνένωσης

Ψευδάρθρωση

- Τα οστικά τμήματα ενώνονται με ινώδη ιστό που περιβάλλεται από θύλακο
- Συνένωση με γωνίωση ή στροφή συνήθως εμποδίζει τη φυσιολογική λειτουργία

Άσηπτη νέκρωση

- Διακοπή αιματικής παροχής → νέκρωση

Καταστάσεις
που δυσκολεύουν την πώρωση

- Πτωχή παροχή αίματος – άσηπτη νέκρωση
- Πτωχή ακινητοποίηση – παραμόρφωση και κακή διάταξη
- Φλεγμονή – στα ανοικτά κατάγματα

Διαδικασία πώρωσης

4-ετών αγόρι
σκλήρυνση της καταγματικής γραμμής 3 εβδομάδες μετά την κάκωση

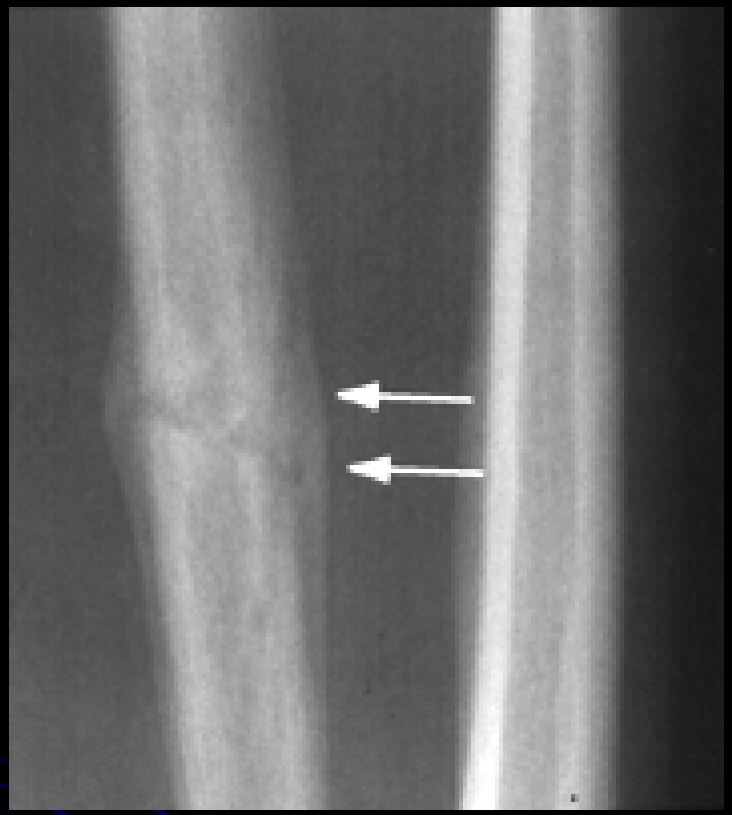

Περιοστική αντίδραση που ξεχωρίζει από το οστό με λεπτή διάφανη γραμμή

11-ετών κορίτσι, ενσωμάτωση της περιοστικής αντίδρασης και του πώρου με το υπόλοιπο οστό 10 μήνες μετά την κάκωση

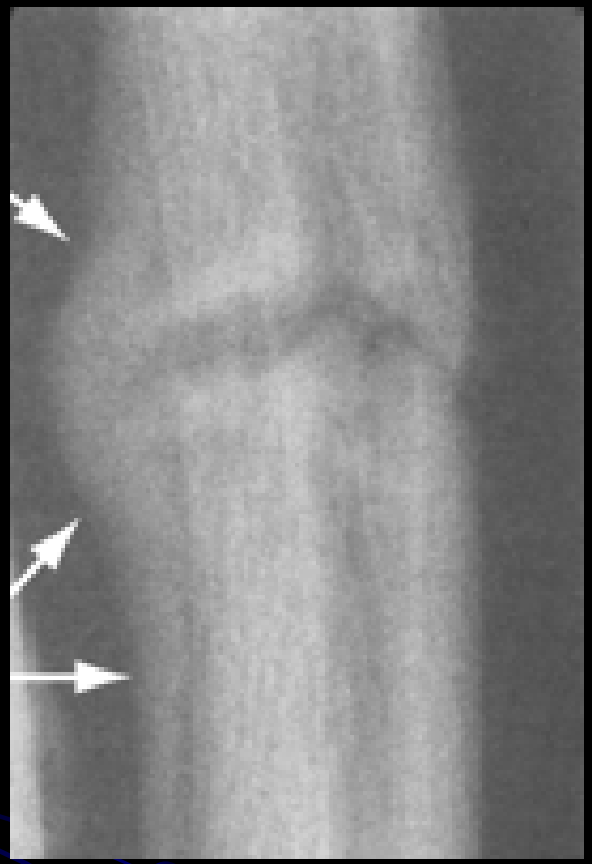

8-ετών αγόρι
περιοστική αντίδραση,
λεπτή διάφανη γραμμή και
προβολή (τόξα)

7 εβδομάδες μετά
μείωση της οστικής προβολής
και ενσωμάτωση της
περιοστικής αντίδρασης

Τραύματα αρθρώσεων

Διάσταση της Ακρωμιο Κλειδικής Άρθρωσης

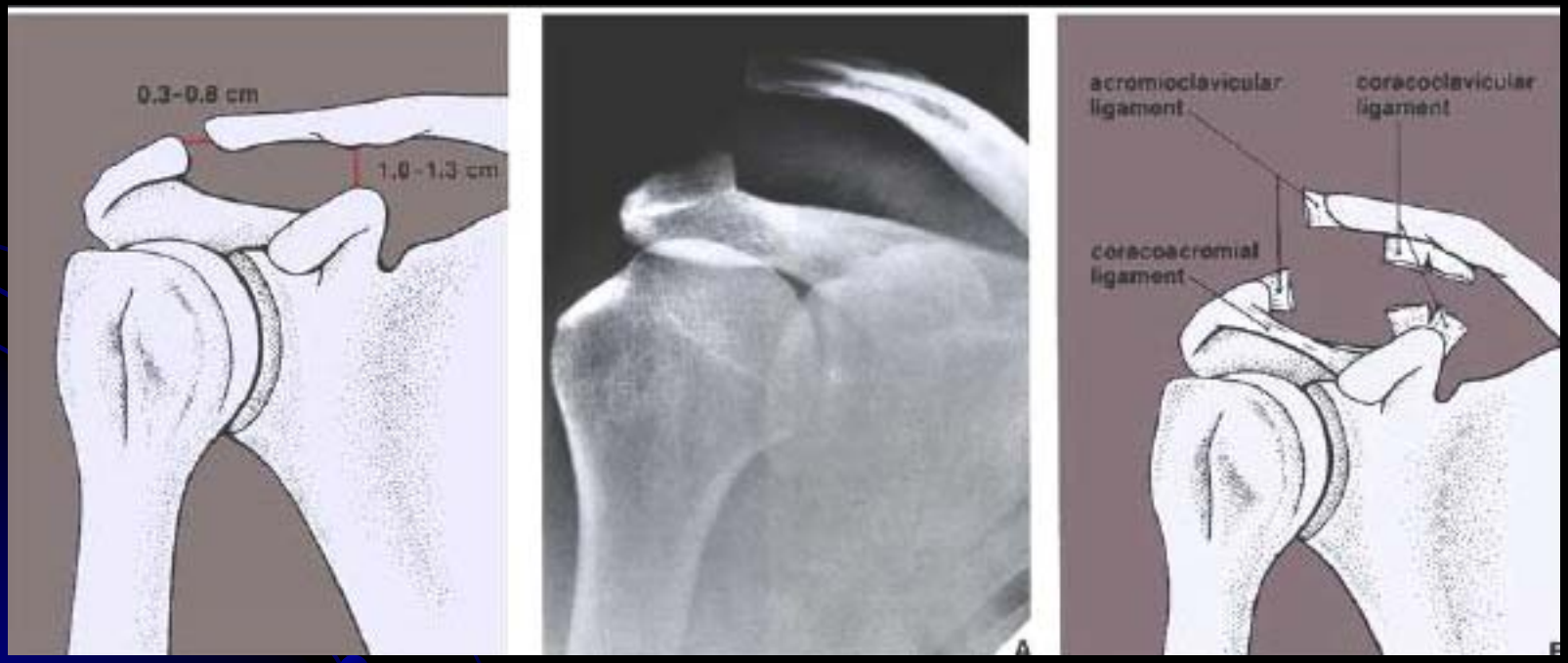

Πρόσθιο εξάρθρημα ώμου

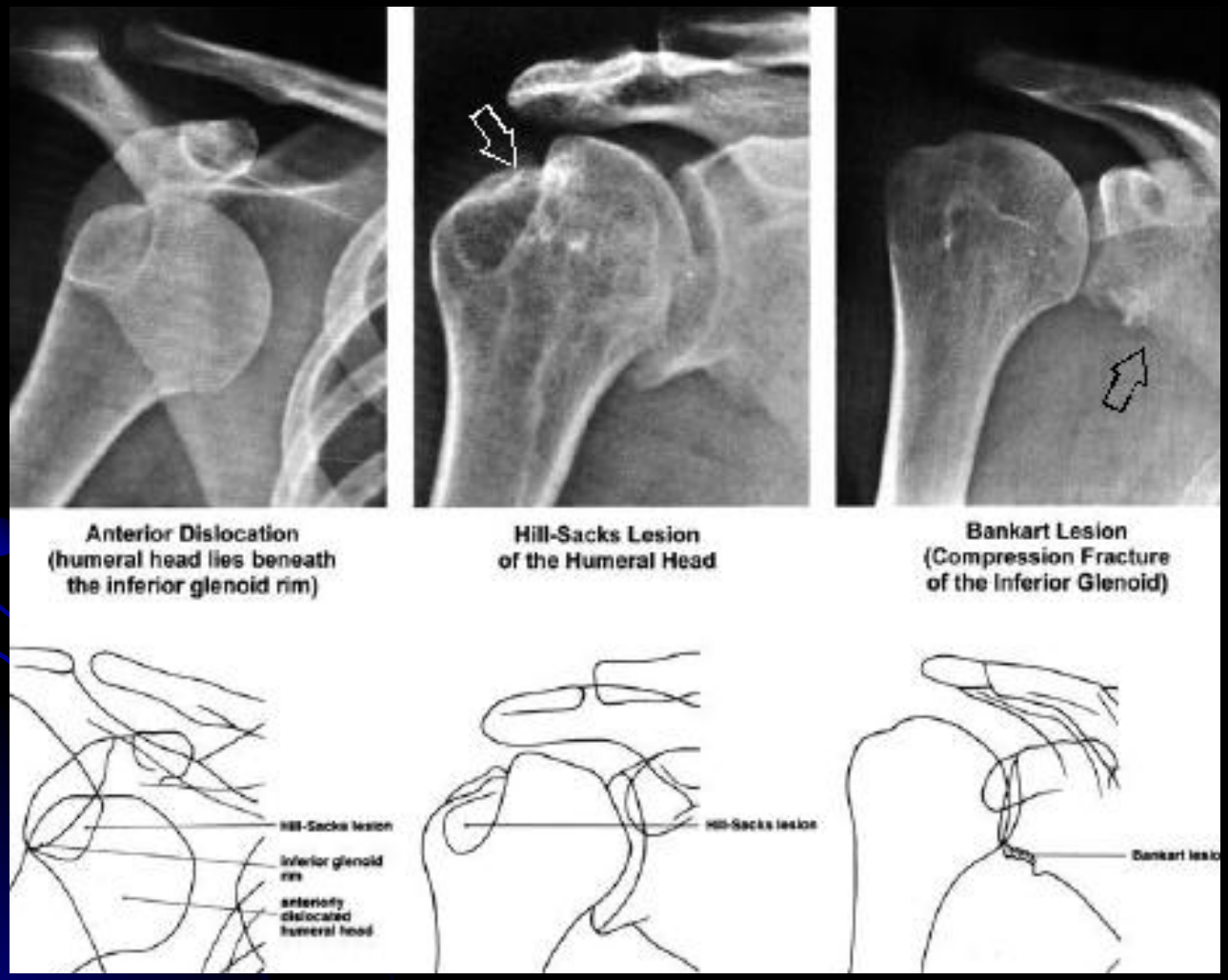

Εξάρθημα αγκώνα

Κατάγματα ΠΧΚ

Σκαφοειδές

Το πιο συχνό κάταγμα του άνω άκρου

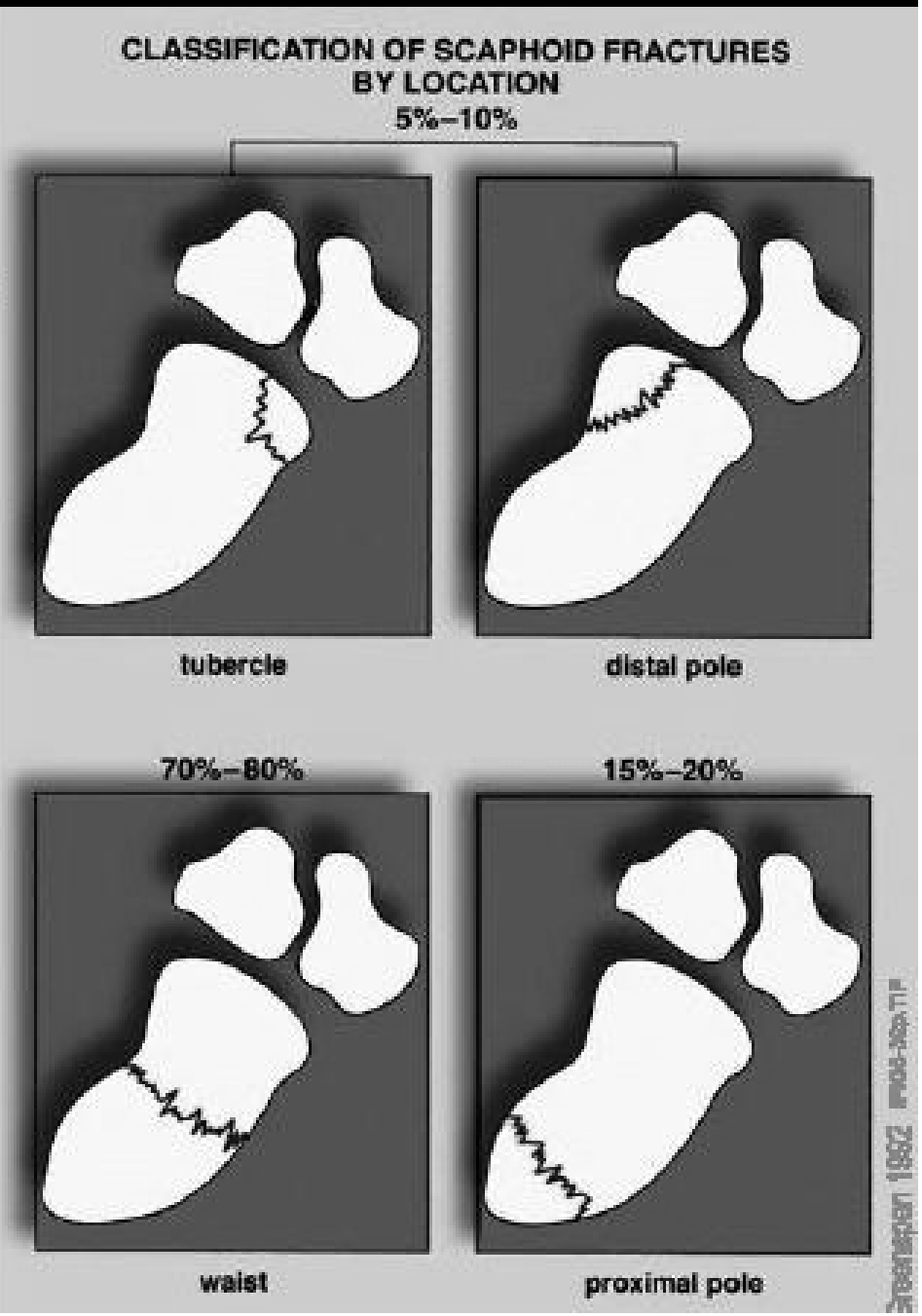

Σκαφοειδές

- Μπορεί να μη φαίνεται στην 1η ακτινογραφία
- Επανάληψη μετά 10 μέρες
- Λόγω αιμάτωσης μπορεί να υποστεί νέκρωση

Κατάγματα άκρας χειρός

Βάση 1ου μετακαρπίου

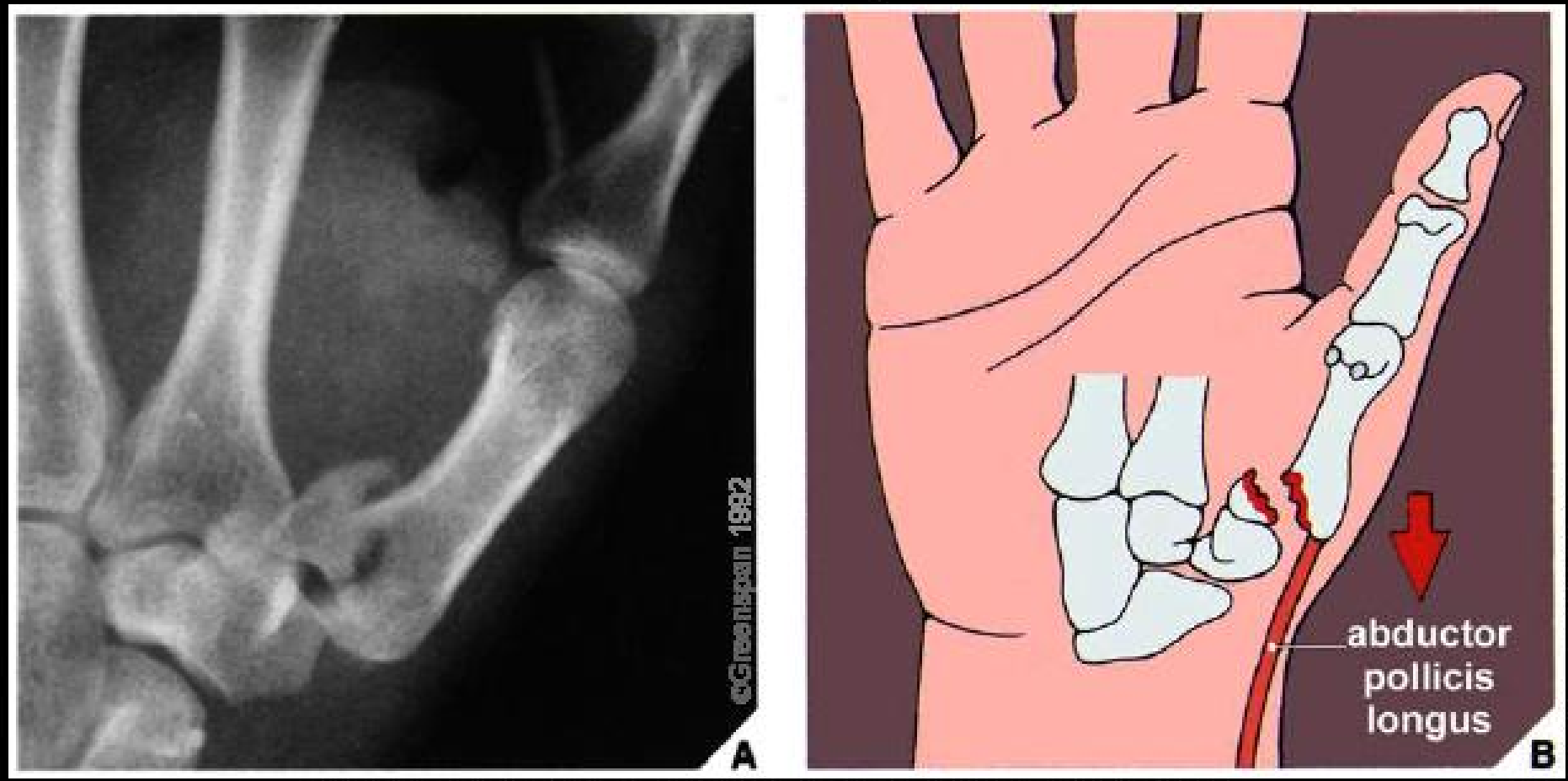

Presentation material for educational purposes only. All rights reserved. © 1999 URMC Radiology.

Κατάγματα εγγύς μηριαίου

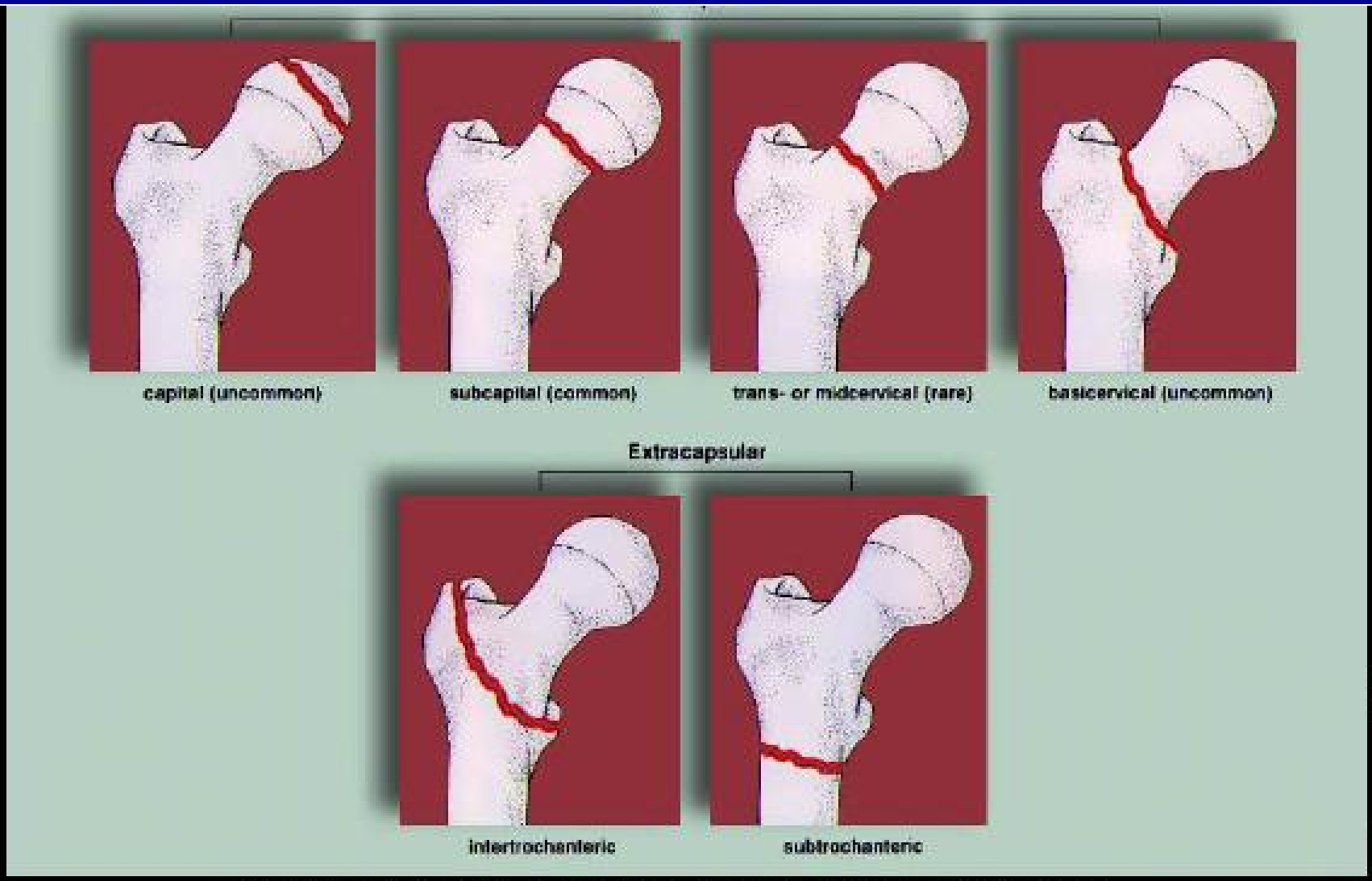

Presentation material for educational purposes only. All rights reserved. © 1999 URMC Radiology.

Παροχή αίματος στη μηριαία κεφαλή

Επηρεάζει τον τύπο του χειρουργείου

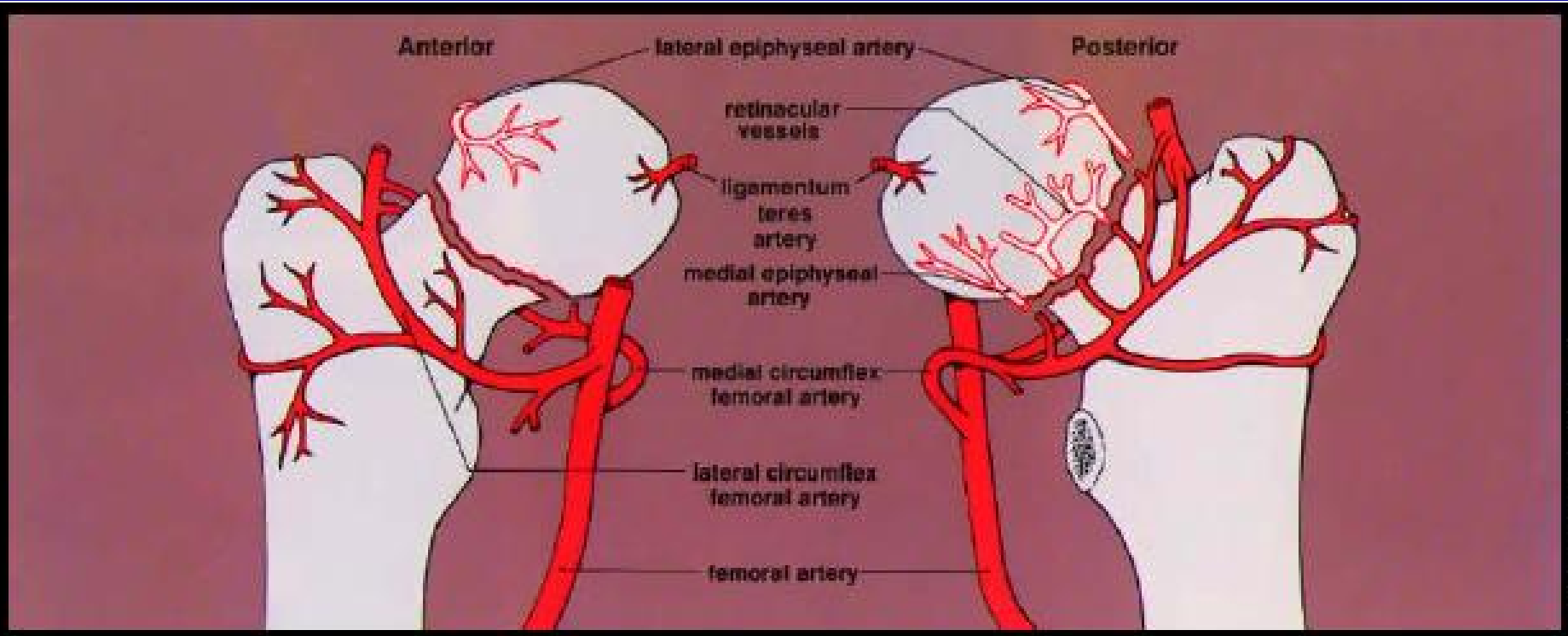

Presentation material for educational purposes only. All rights reserved. © 1999 URMC Radiology.

Κατάγματα εγγύς μηριαίου

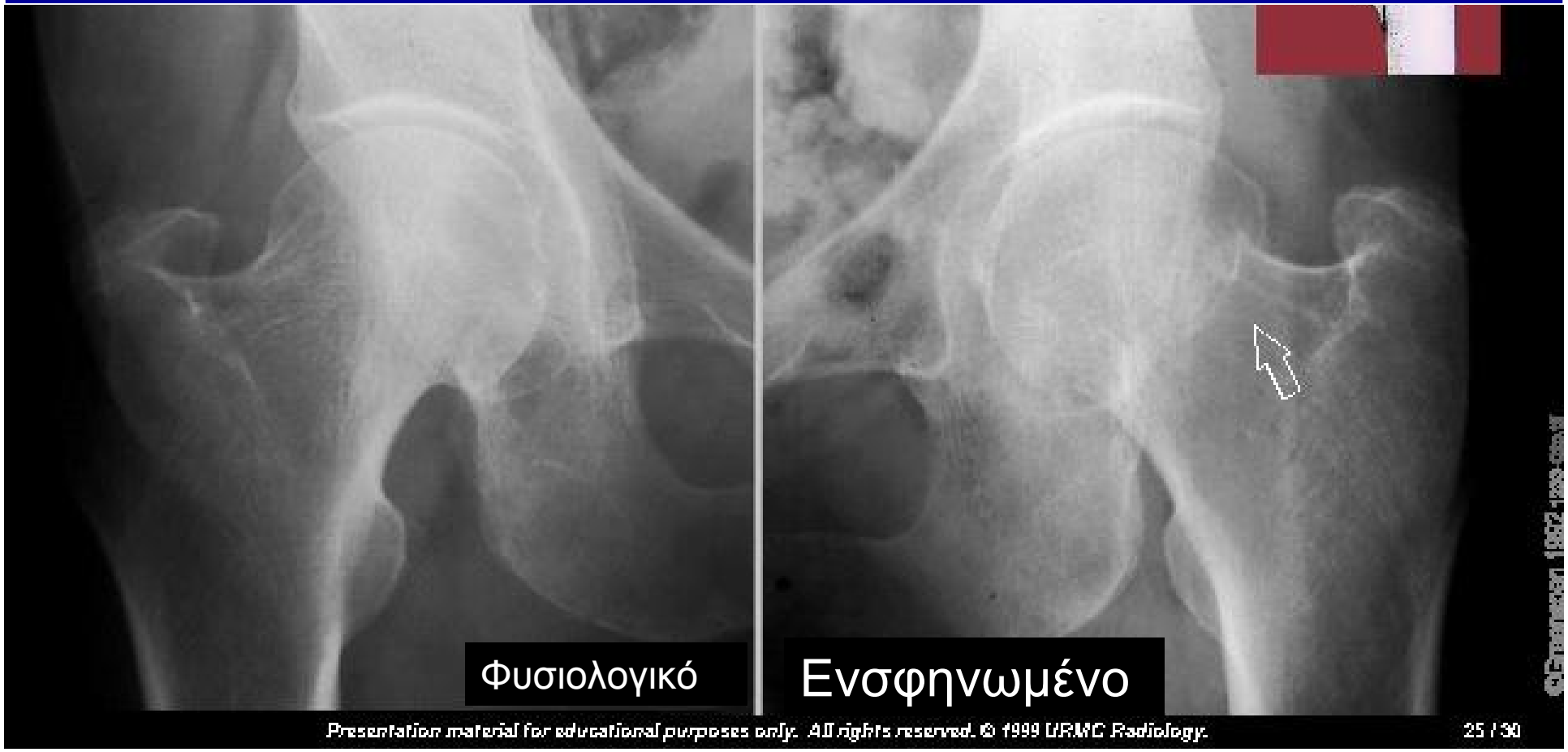

Presentation material for educational purposes only. All rights reserved. © 1999 URMC Radiology.

Κάταγμα οπίσθιας στήλης της κοτύλης Εξάρθρημα κεφαλής

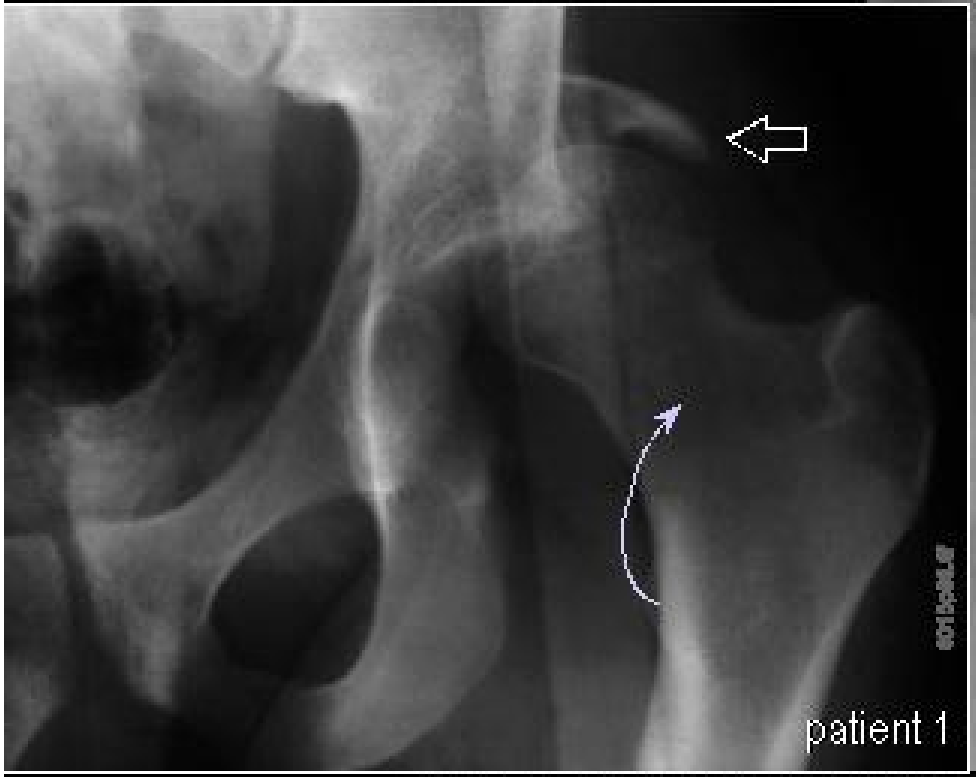

Presentation material for educational purposes only. All rights reserved. © 1999 URMC Radiology.

Πρόσθιο εξάρθρημα μηριαίας κεφαλής

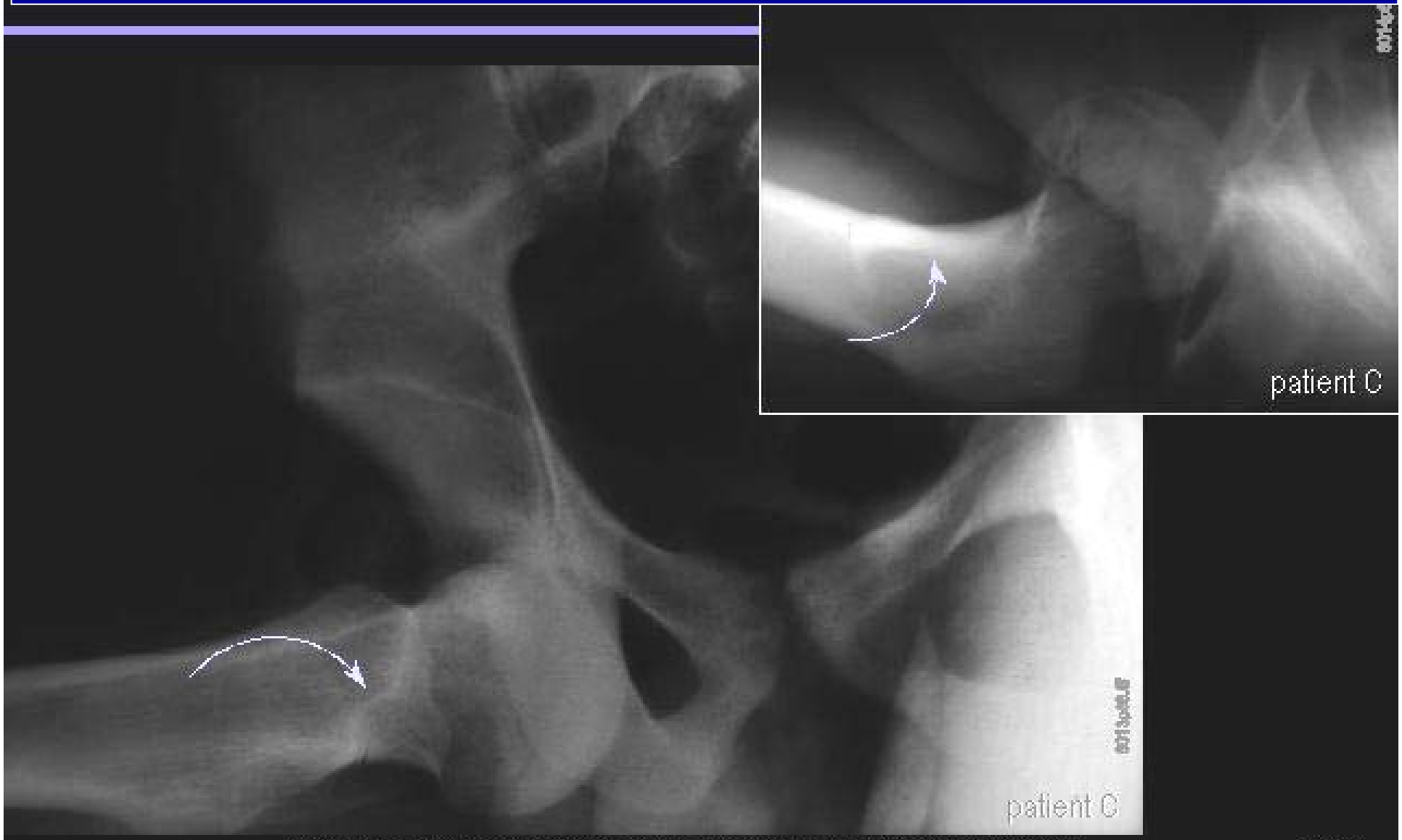

Presentation material for educational purposes only. All rights reserved. © 1999 URMC Radiology.

Κατάγματα περιφερικού μηριαίου

lateral view

AP view

Presentation material for educational purposes only. All rights reserved. © 1999 URMC Radiology.

Σύνοψη

- Απλά vs συντριπτικά
- stress vs παθολογικά
- Ενδο - vs εξω - αρθρικά
- Εξάρθρημα vs διάσταση
- Ενσφήνωση - εμπίεση
- Επίδραση στην παροχή αίματος

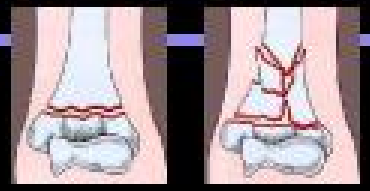
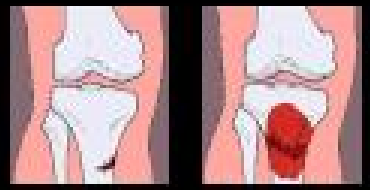
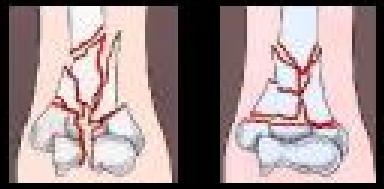
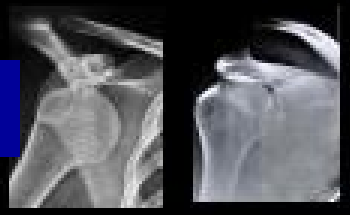
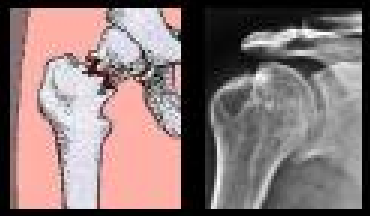
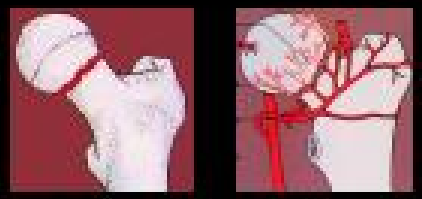

Presentation material for educational purposes only. All rights reserved. © 1999 URMC Radiology.

Κατάγματα πρόσώπου

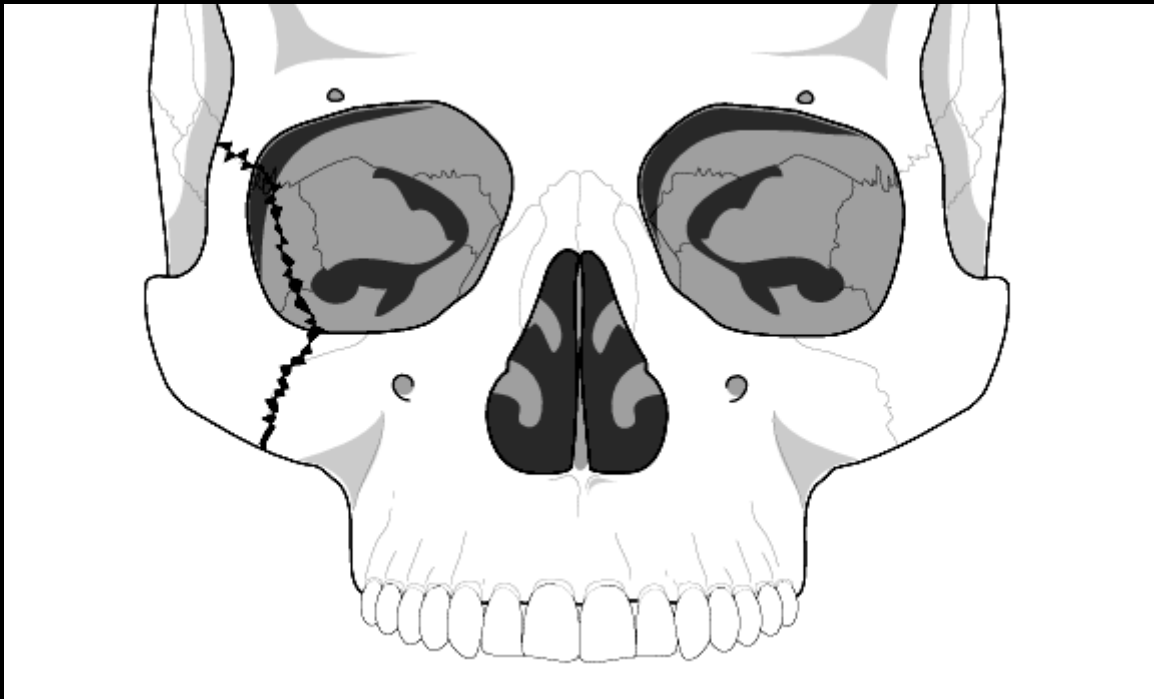

www.rad.washington.edu/mskbook/facialfx.html

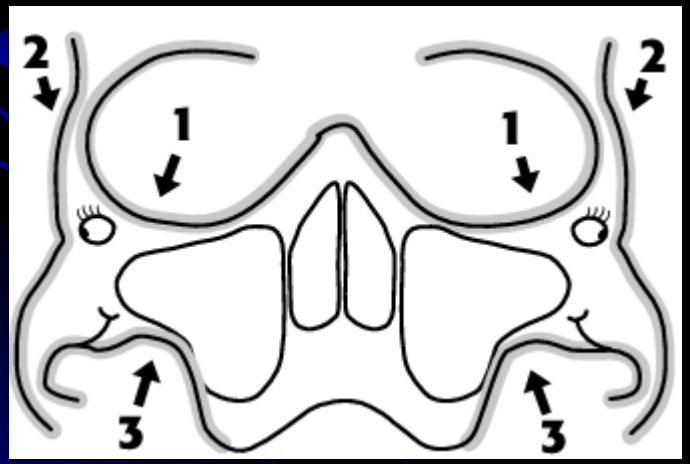

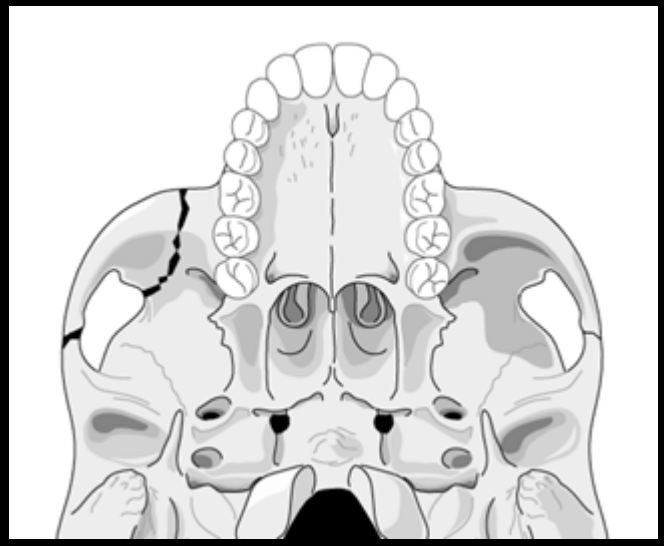

Le Fort

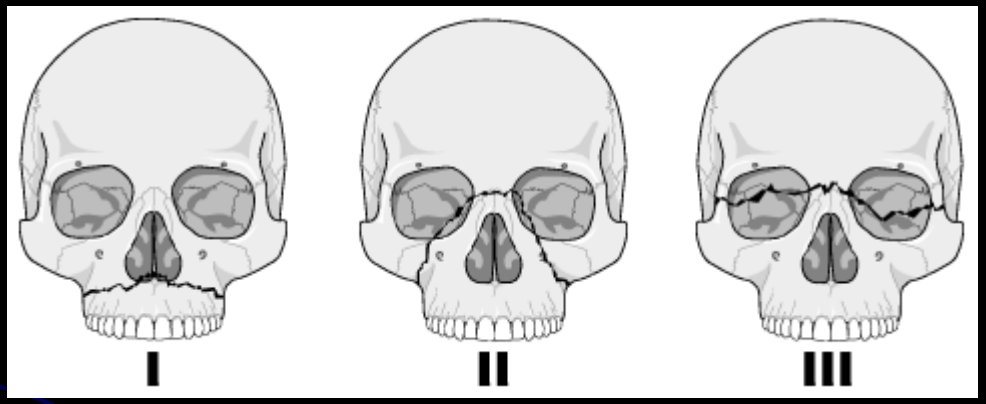

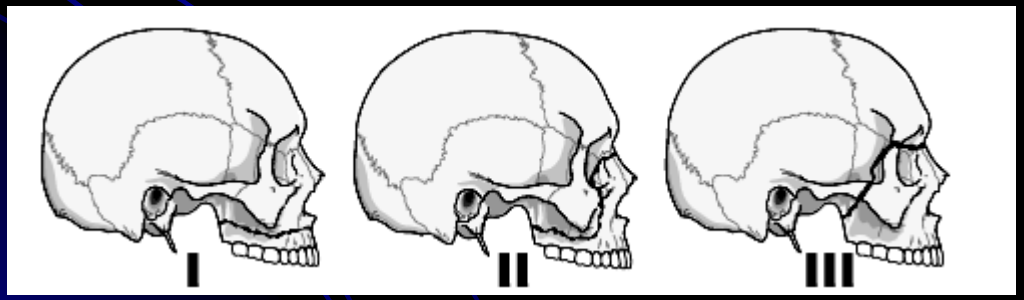

www.rad.washington.edu/mskbook/facialfx.html

Μύτης

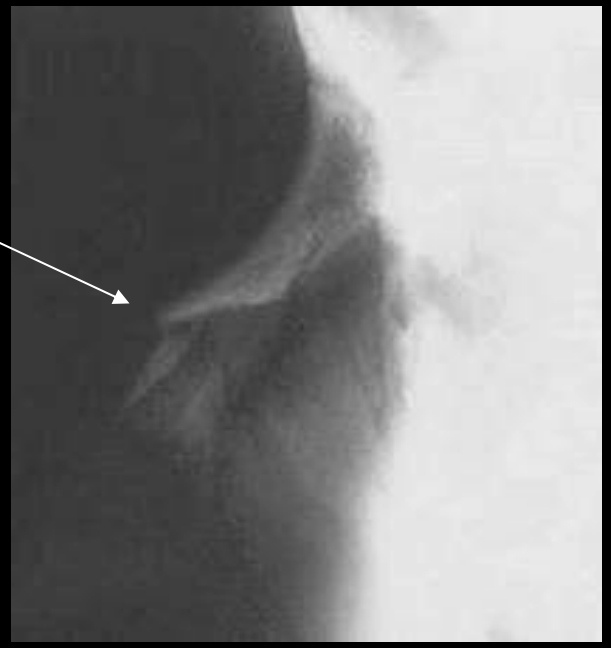

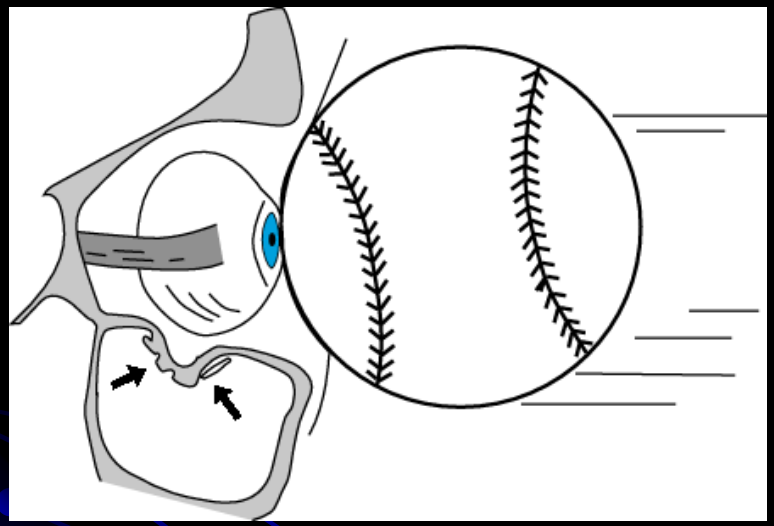

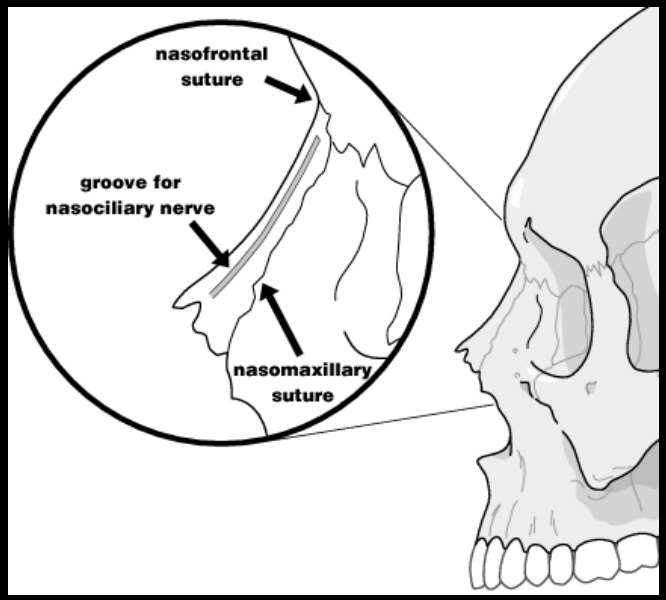

Blowout

Κάταγμα βάσης του οφθαλμικού κόγχου

www.rad.washington.edu/mskbook/facialfx.html

Κρανίο - Παιδί

- Δύσκολη διάγνωση λόγω παραλλαγών στις ραφές
- Κακοποιημένο παιδί

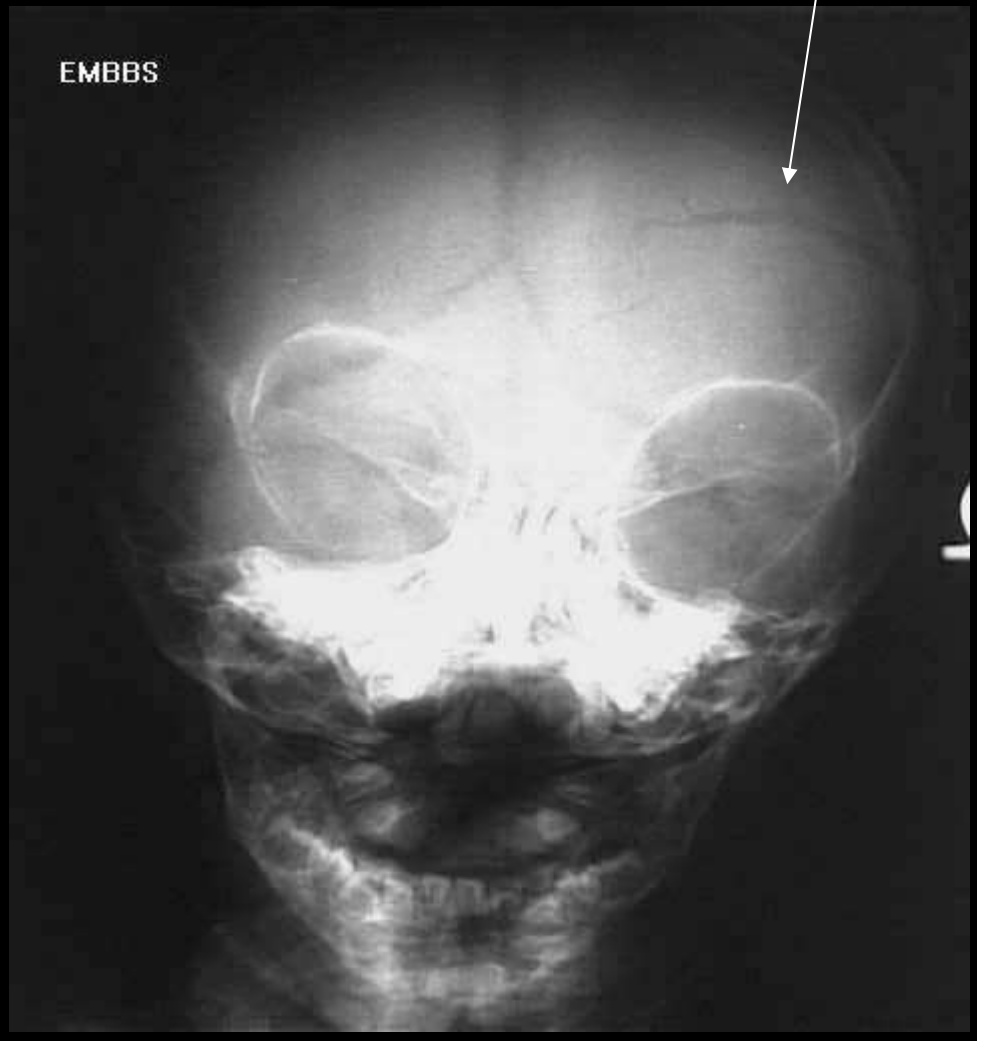

Γνάθος - TMJ

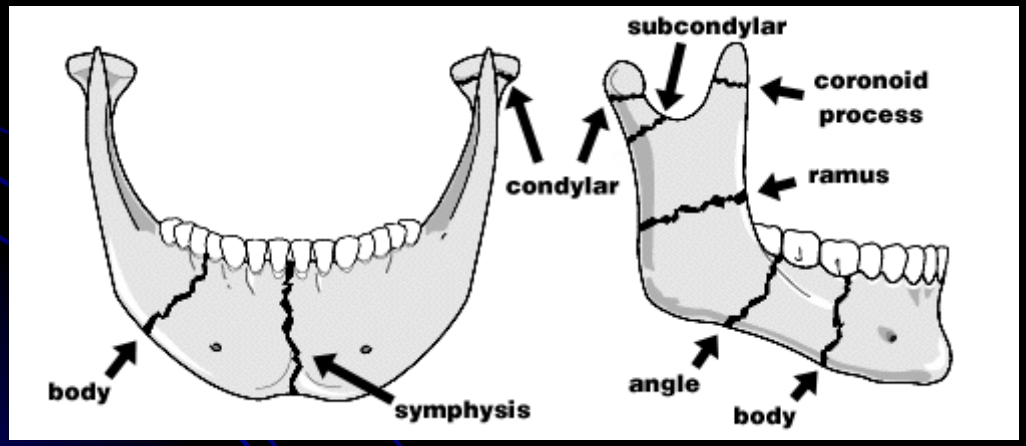

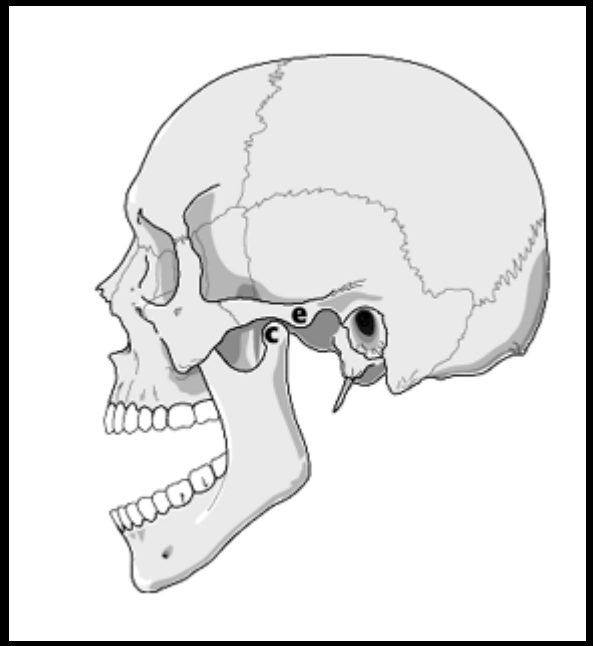

www.rad.washington.edu/mskbook/facialfx.html

Κατάγματα κλείδας

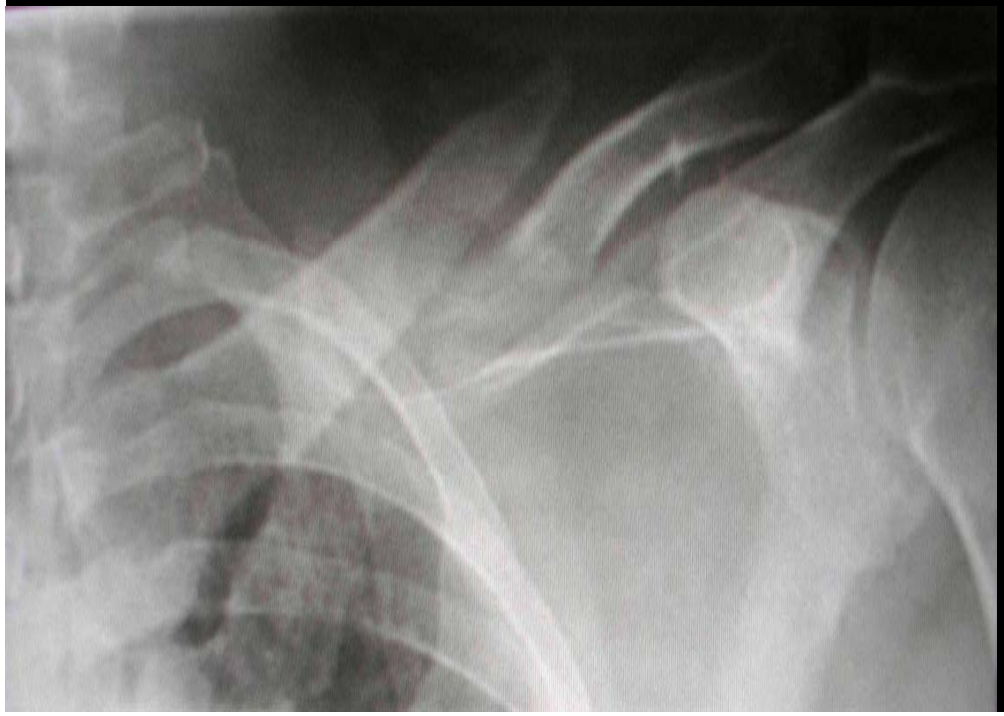

Ακρο Χέρι

- Σε όλα τα εξαρθρήματα επαναλαμβάνεται ακτινογραφία μετά την ανάταξη για να φανούν τυχόν κατάγματα

Εξάρθρημα

εγγύς μεσοφαλαγγικής

5ου δακτύλου

Κατάγματα 3ου και 4ου μετακαρπίων

- Εξάρθημα πηχειοκαρπικής

Σκαφοειδές

Greenstick – torus

F / P

- Πάντα δύο λήψεις
- Σε παιδιά και σύγκριση με τη άλλη πλευρά

Οπίσθιο εξάρθρημα ώμου

Κάταγμα βραχιονίου

Massoneuve's

Κάταγμα – εξάρθρημα ποδοκνημικής

Πόδι

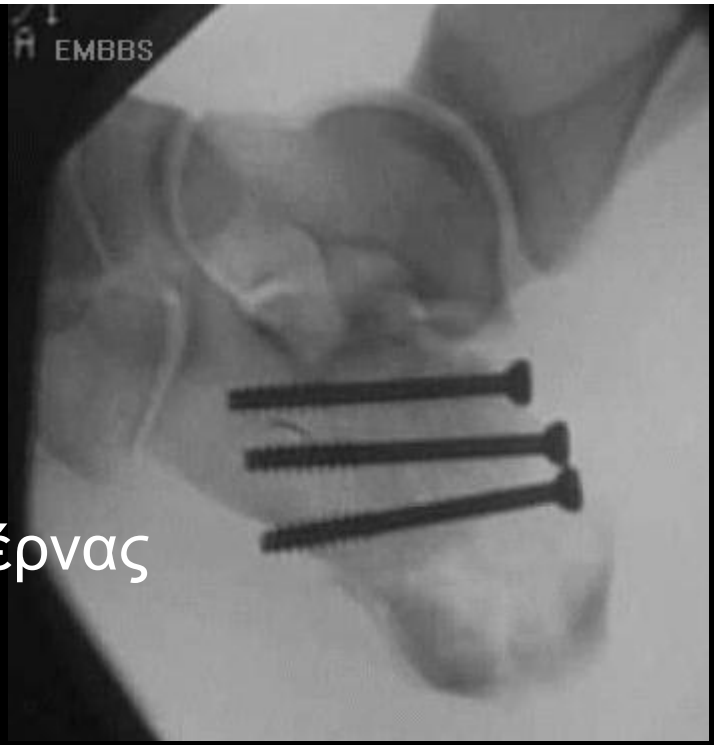

Κάταγμα – ήλωση πτέρνας

Κάταγμα – εξάρθρημα ταρσομετατάρσιας περιοχής

- Κάταγμα άνω ηβικού κλάδου αριστερά α/α

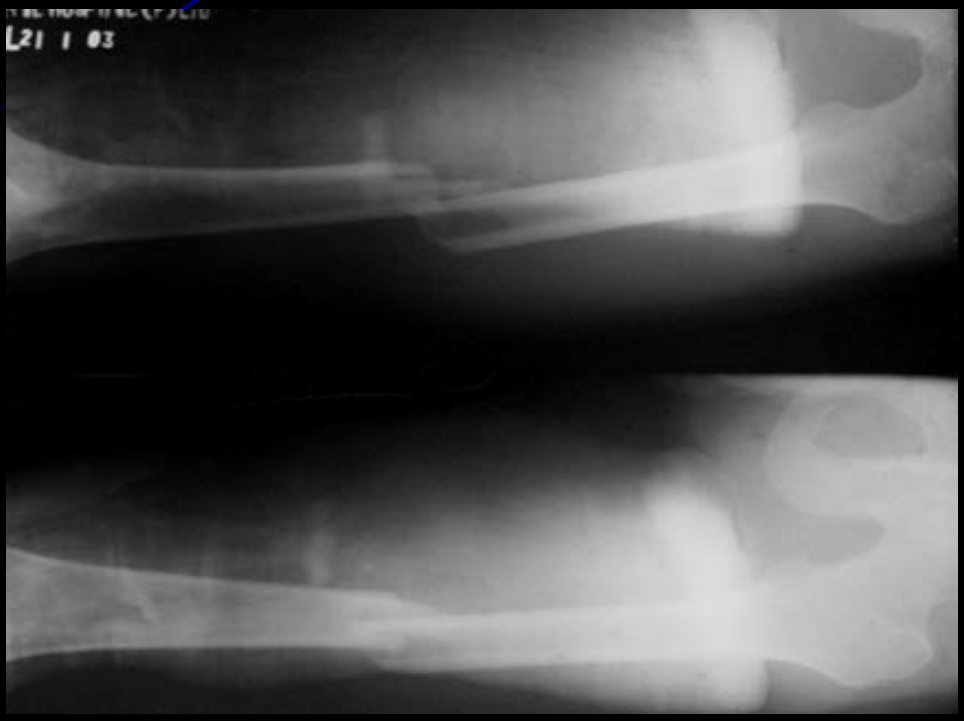
L21 1 03

Εξάρθρημα ΑΜΣΣ
κλείδωμα αποφυσιακών αρθρώσεων

- Εξάρθημα ισχίων

Εξάρθρημα φαλάγγων

Κάταγμα πηχειοκαρπικής

- Κάταγμα συντριπτικό

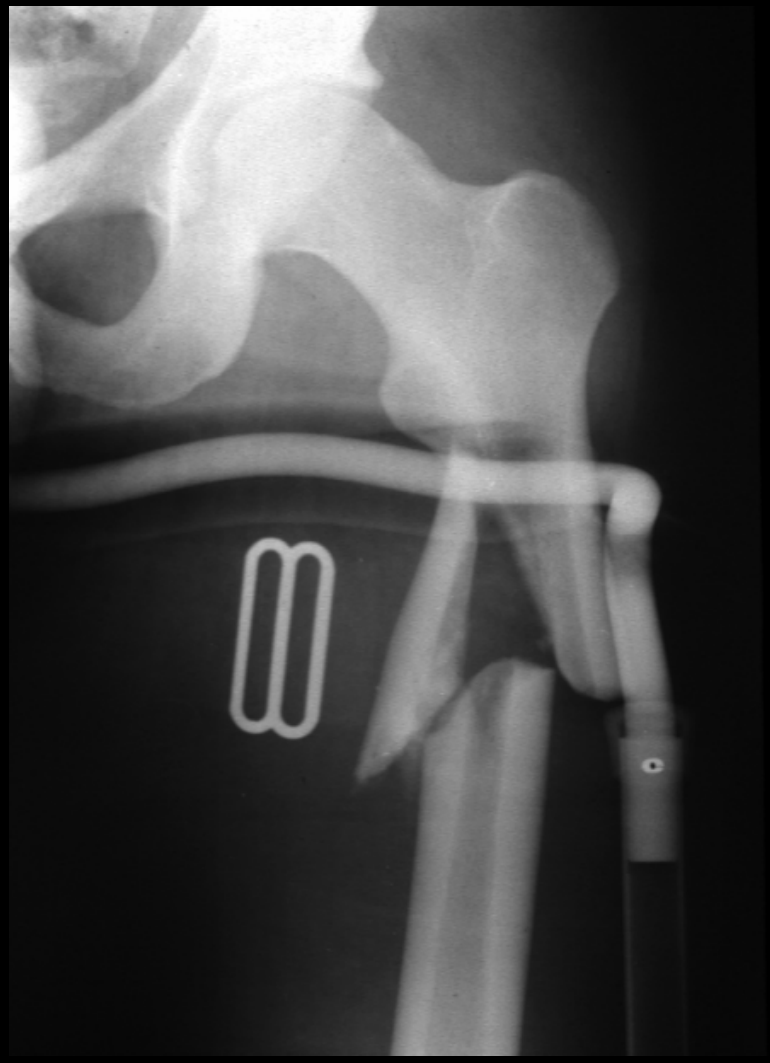

- Κάταγμα λεκάνης
- Δακτύλιος
- Κάταγμα σε δύο θέσεις

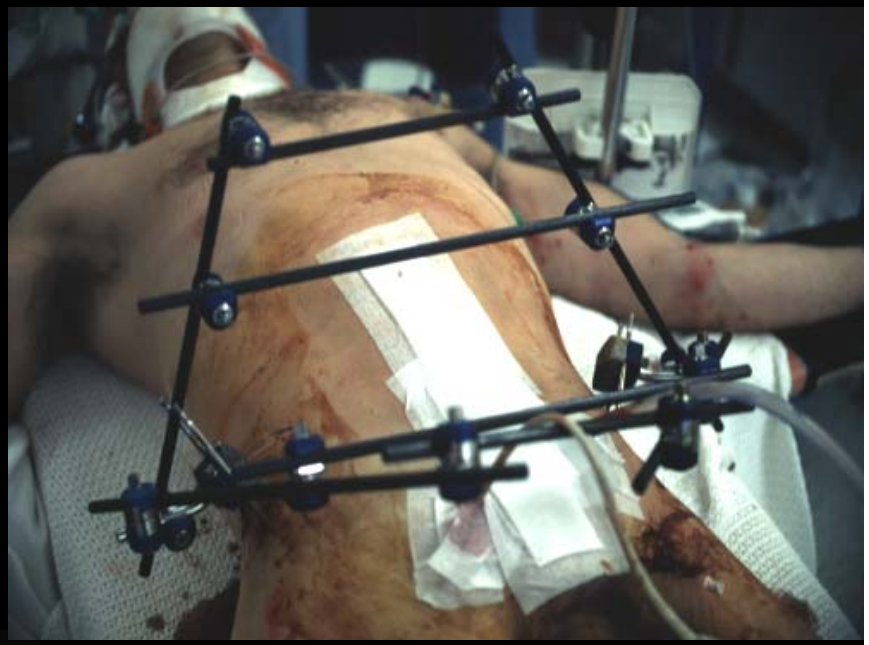

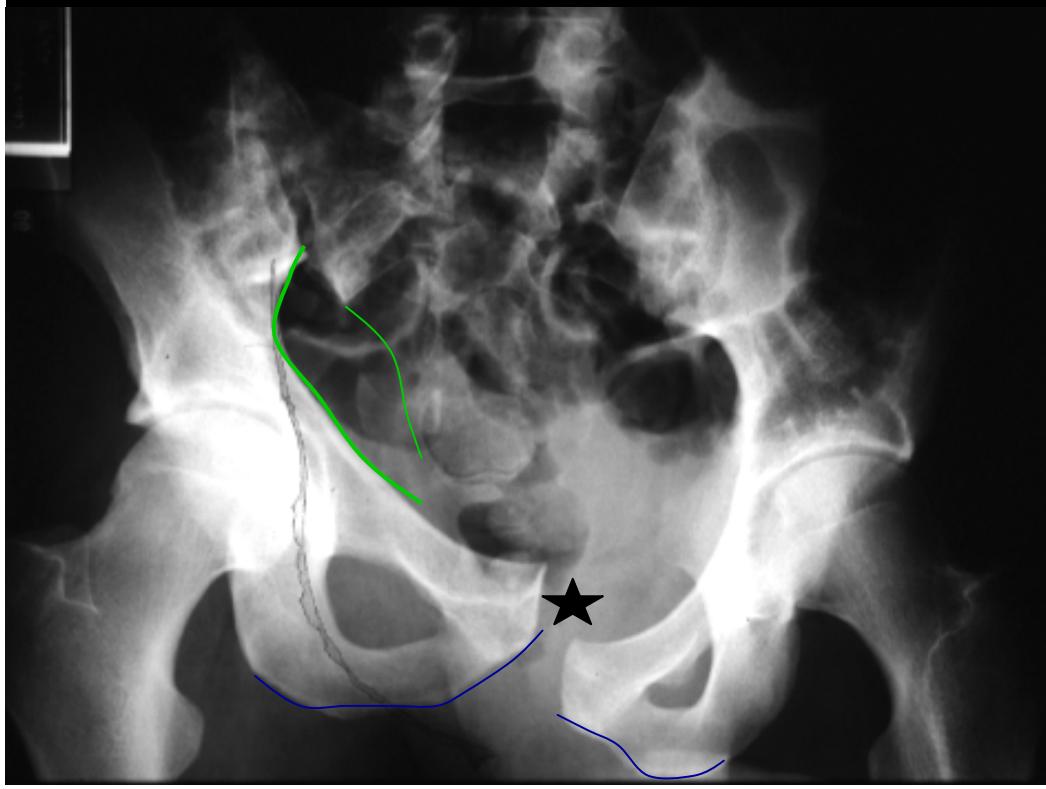

- Κάταγμα πήχεος
- Χειρουργική σταθεροποίηση

Κάταγμα κνήμης

- Χειρουργική ανάταξη
- Ανοικτό δέρμα για αποσυμπίεση του αιματώματος

Επιπλοκές καταγμάτων

Γενικές	Άλλες κακώσεις Πνευμονική εμβολή Λιπώδης εμβολή ARDS	Πνευμονία Ουρολοίμωξη κατακλίσεις
Οστά	Λοίμωξη	Μη συνένωση Κακή συνένωση Οστεονέκρωση
Μαλακά μόρια	Πίεση από το γύψο Κάκωση αγγείων/νεύρων Σύνδρομο διαμερίσματος Πίεση νεύρων	Ρήξη τενόντων Σύσπαση Volkmann

Φλεβοθρόμβωση
Πνευμονική εμβολή

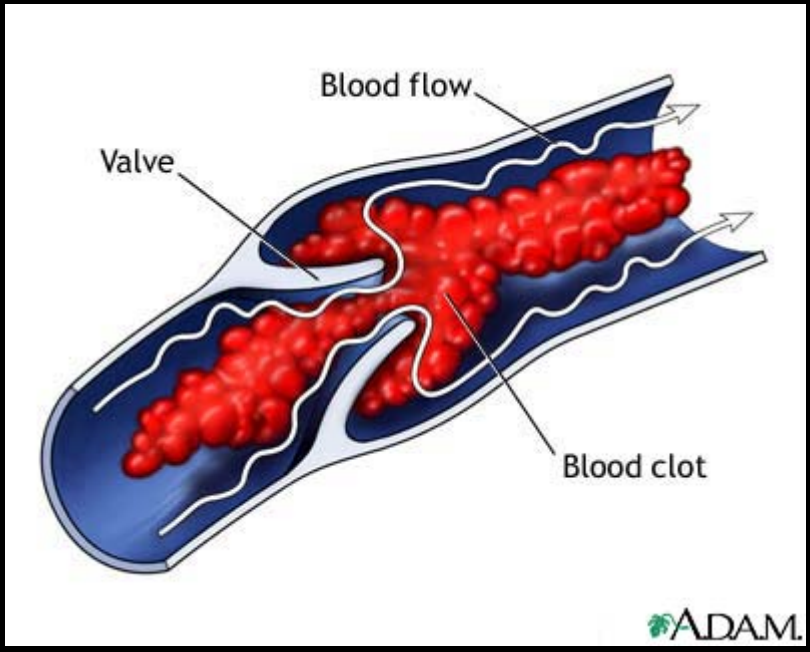

Αναφορές

- Musculoskeletal Radiology
  Don Fleming, M.D., USN
  National Naval Medical Center
  Bethesda, MD
- ©Ken L Schreibman, PhD/MD 2002
  schreibman@alum.MIT.edu

Introduction to the Radiology of Fractures and Related Injuries

Matthew Cham
Medical Student
University of Rochester
School of Medicine & Dentistry

©Ken L Schreibman, PhD/MD 2002

schreibman@alum.MIT.edu